

# XQUANG NGỰC TRÀN DỊCH-TRÀN KHÍ MÀNG PHỔI

TS.BS ĐẶNG VĨNH HIỆP

CHUYÊN NGÀNH CHẨN ĐOÁN HÌNH ẢNH

ĐẠI HỌC Y KHOA PHẠM NGỌC THẠCH

# MỤC TIÊU BÀI GIẢNG

- 1-Chỉ định và các chiều thể chụp Xquang ngực
- 2-Xác định được phim X quang chụp đúng kỹ thuật và Phân biệt phim đứng-phim nằm, nghiêng (P)-nghiêng(T)
- 3-Giải phẫu Xquang ngực trên phim thẳng – nghiêng
- 5-Trình bày được các bước đọc một phim Xquang ngực
- 6-Phân tích phim Tràn dịch-Tràn khí màng phổi

# CHỈ ĐỊNH CHỤP X QUANG NGỰC

- Các bệnh lý phổi: Viêm, lao, abcess, ...
- Các bệnh lý trung thất, màng phổi, thành ngực
- Chấn thương ngực kín, vết thương ngực hở
- Chụp kiểm tra sức khỏe định kỳ
- Kiểm tra trước mổ
- Theo dõi sau điều trị

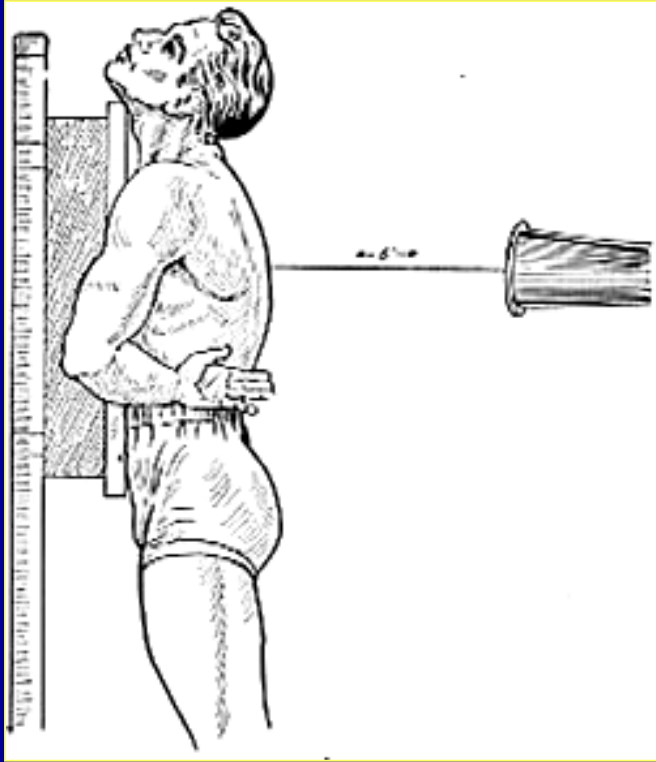
# CÁC CHIỀU THỂ CHỤP XQ NGỰC

- Phim thẳng: Sau-Trước(PA), Trước –Sau(AP)
- Phim nghiêng: Phải - Trái
- Phim đỉnh ưỡn
- Phim nằm tia chiếu ngang

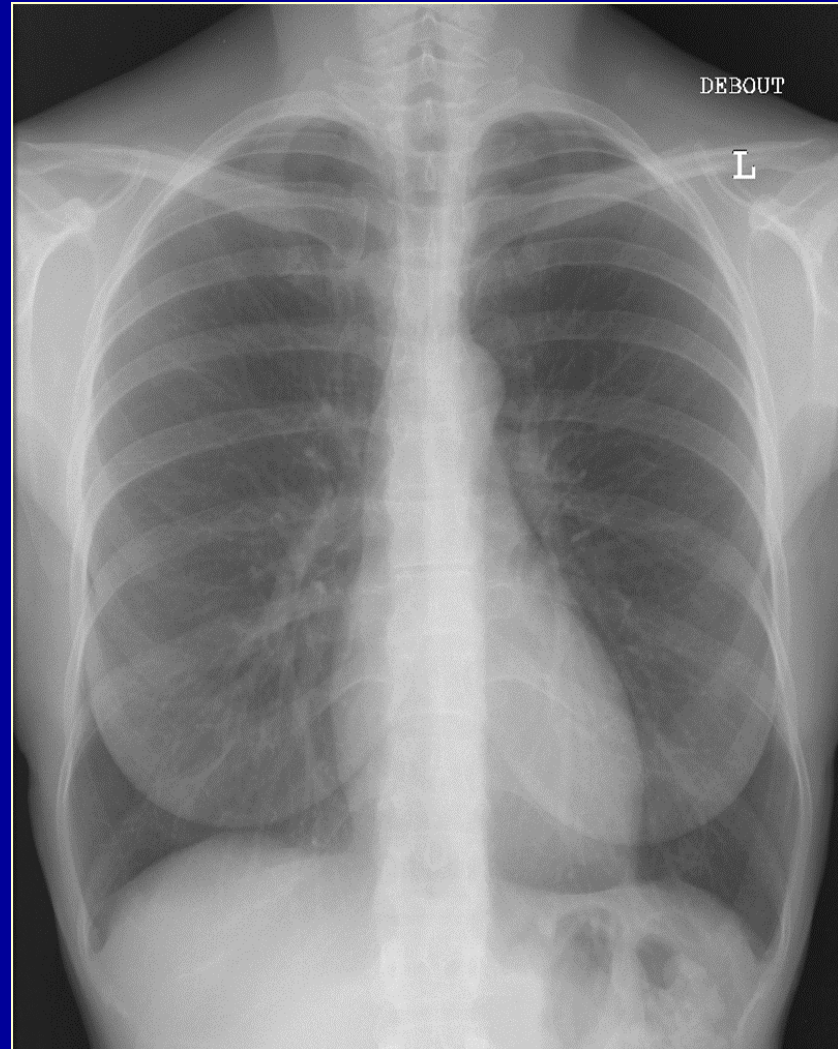# CHIỀU THỂ THĂNG

- Khoảng cách đầu đèn đến phim: 1,8m
- Chiều sau trước: Tim không bị phóng đại, mỏm gai C7 hình dấu “^”, Bóng hơi dạ dày
- Thấy được các đốt sống D1->D4
- Đứng thẳng, hai xương đòn cân xứng, tách hai xương bả vai khỏi trường phổi
- Hít thở sâu: Vòm hoành ở gian sườn trước 6-7, gian sườn sau 9-10

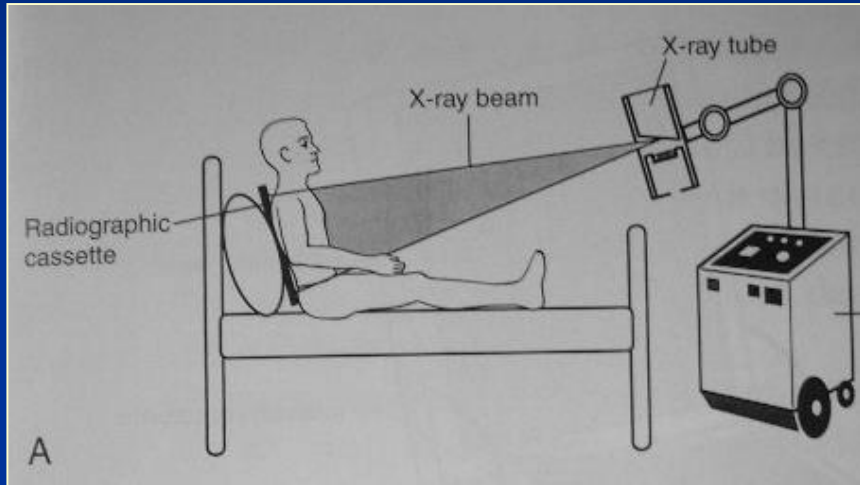
# CHIỀU THỂ SAU – TRƯỚC



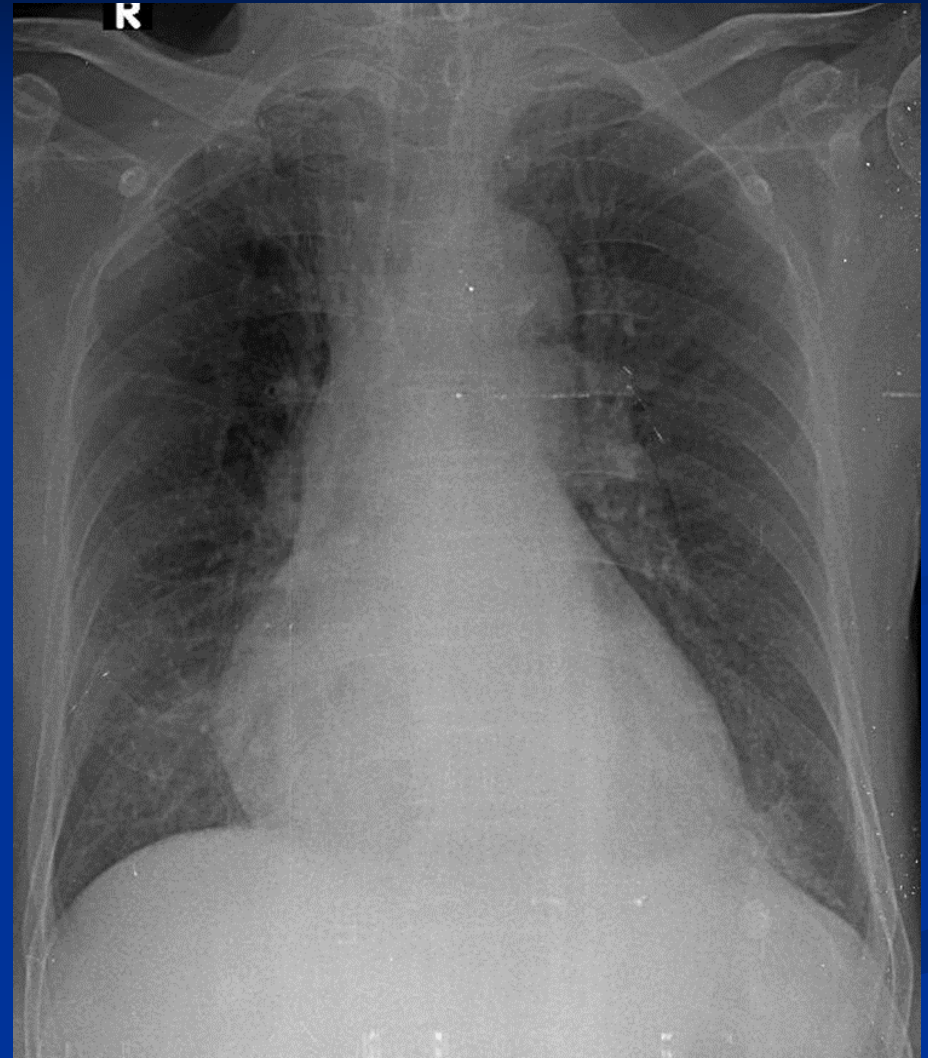
Mỏm gai C7 hình dấu “^”  
Bóng hơi dạ dày  
Mỏm gai D3 # khớp ức đòn



# CHIỀU THỂ TRƯỚC – SAU

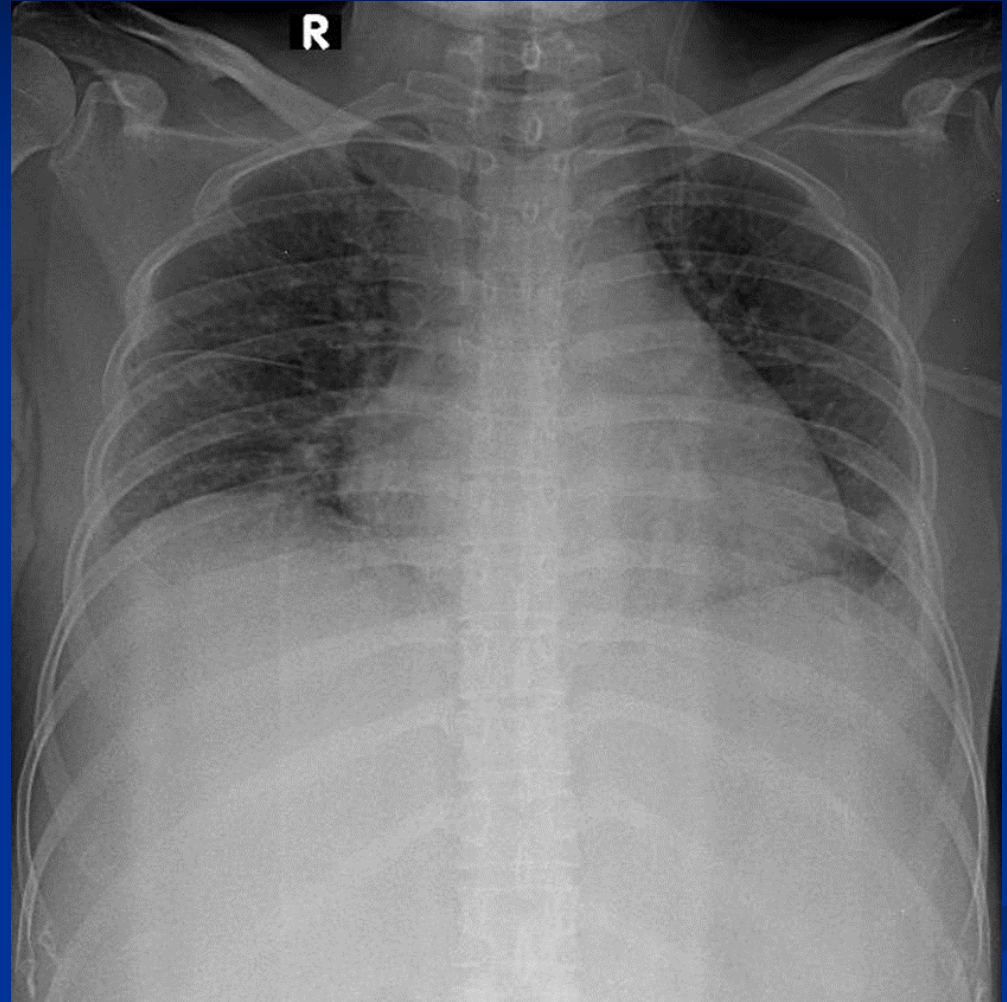
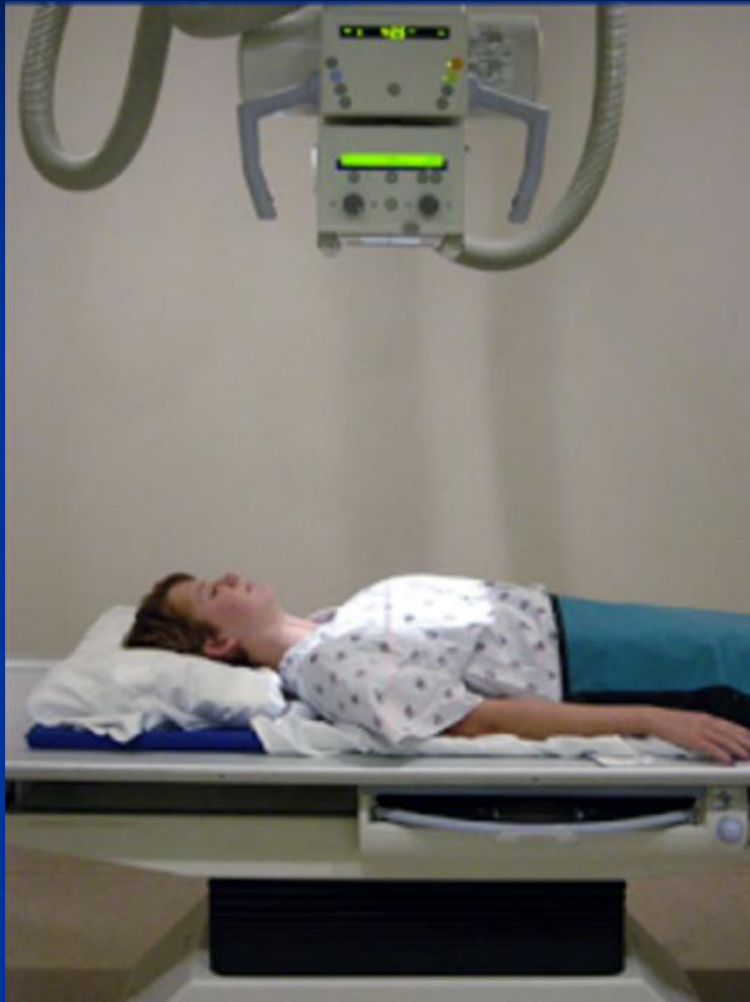


Thế Fowler



-Bóng tim to, xương bả vai trong lồng ngực, không có bóng hơi dạ dày

# CHIỀU THỂ TRƯỚC – SAU



-Bóng tim to, xương bả vai trong lồng ngực, không có bóng hơi dạ dày



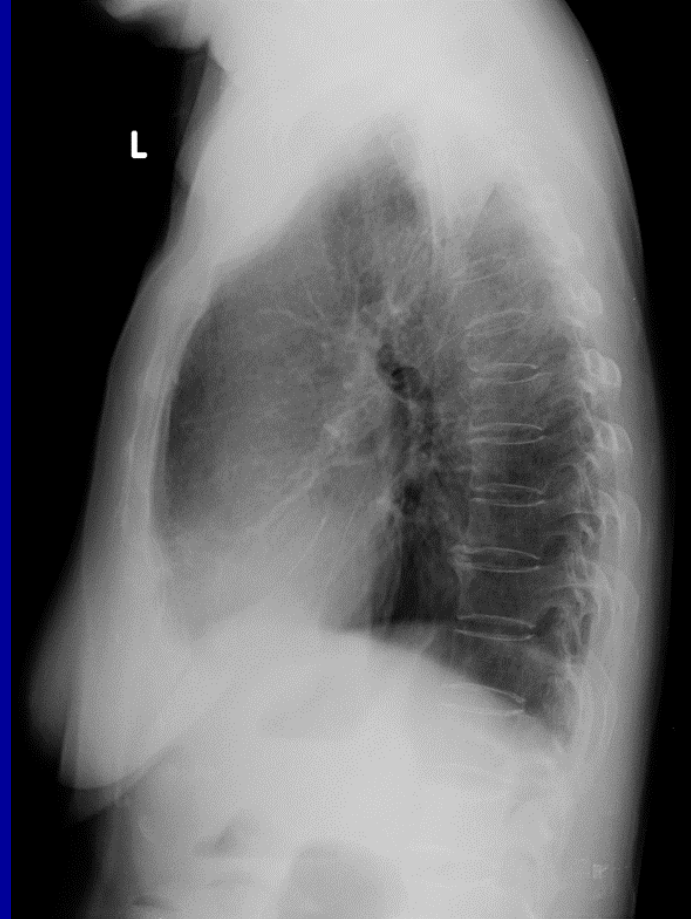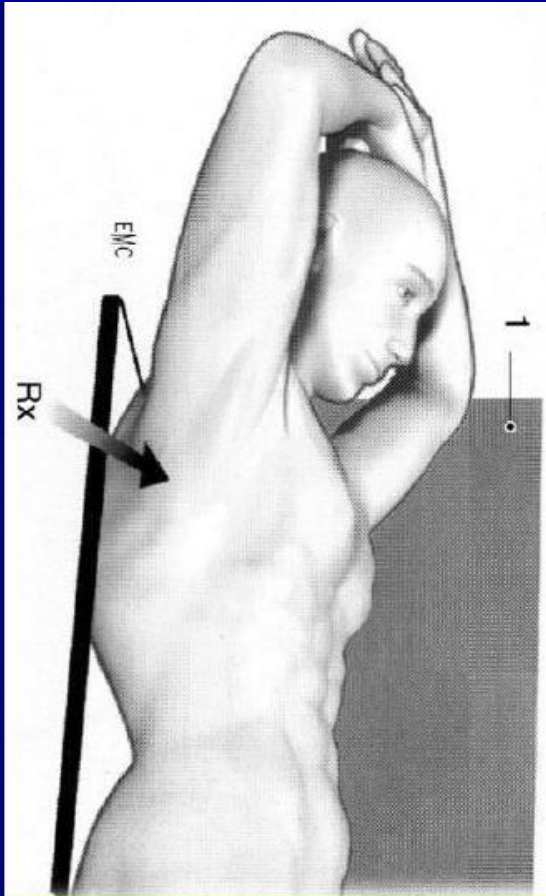
# CHIỀU THỂ NGHIÊNG

(Nghiêng bên nào thì bên đó gần phim)

## **Phim chuẩn:**

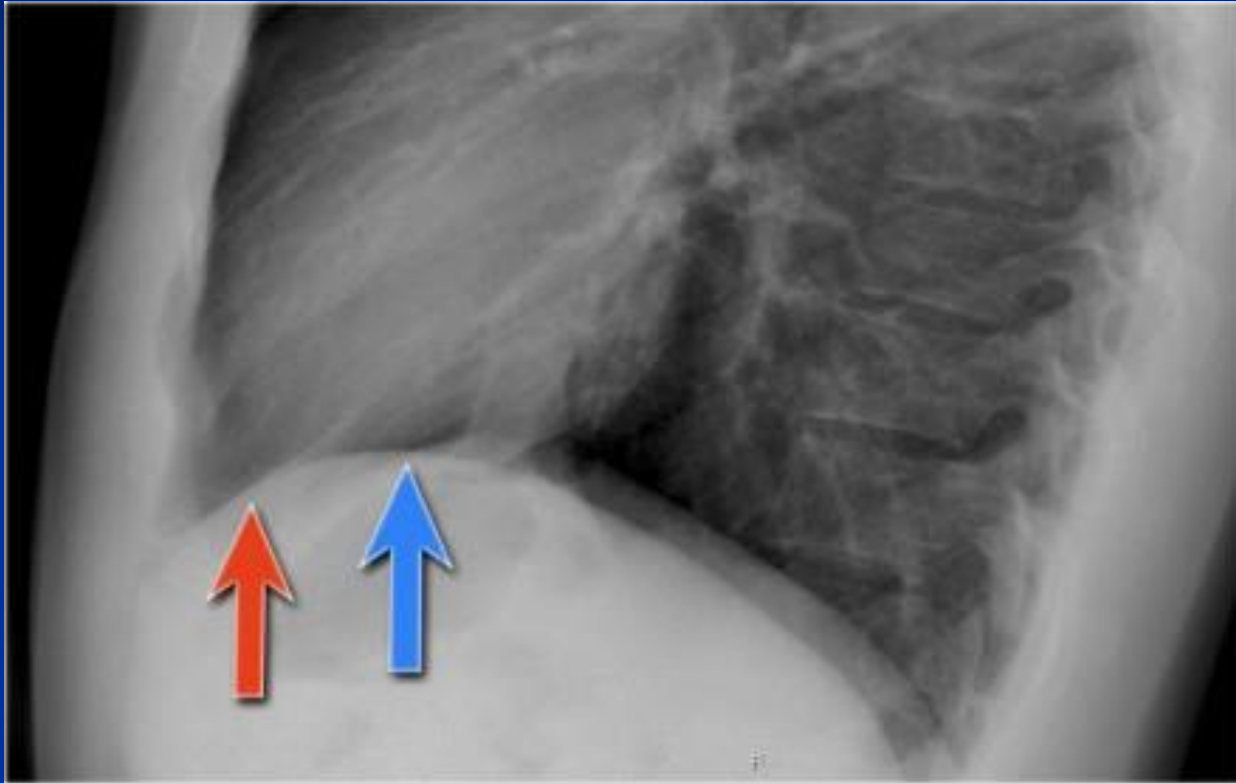
- Thấy toàn bộ phổi từ đỉnh đến góc sườn hoành
- Cánh tay không chồng lên phế trường
- Xương ức không bị xoay
- Các cung sườn hai bên chồng lên nhau
- Thấy mạch máu ở khoảng sáng sau tim

# CHIỀU THỂ NGHIÊNG(T)



**Hai cơ hoành cắt nhau**, bóng hơi dạ dày dày dưới cơ hoành (T)  
1/3 trước cơ hoành (T) bị xóa do bóng tim

# CHIỀU THẾ NGHIÊNG(P)

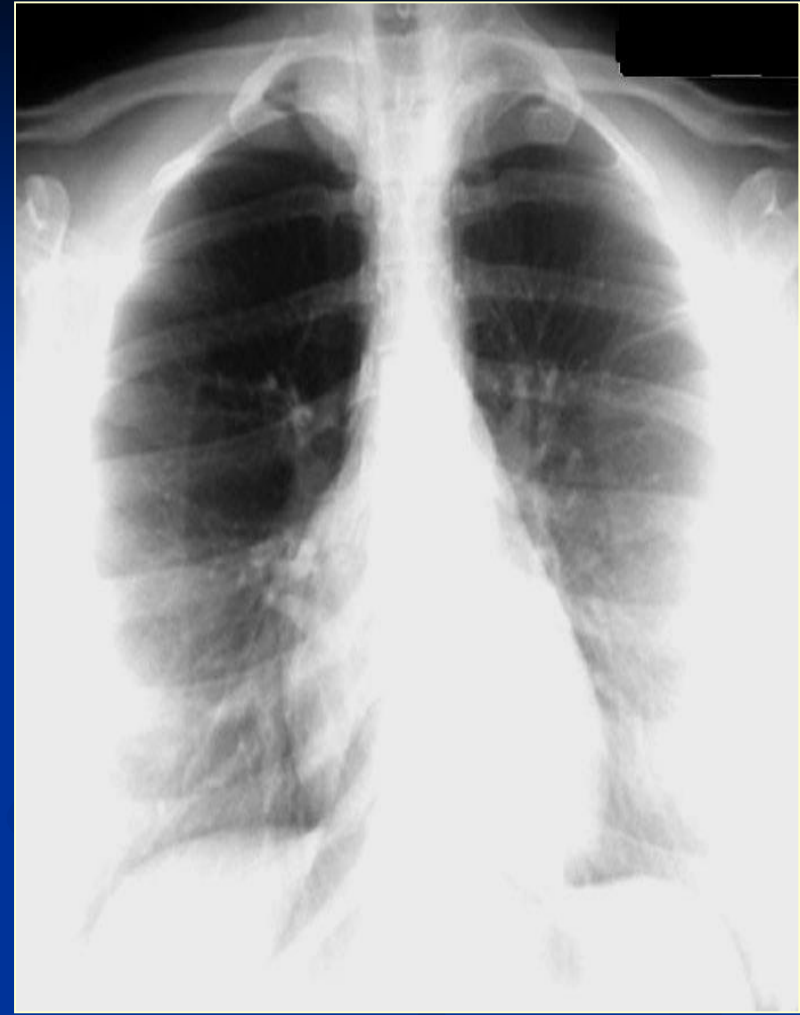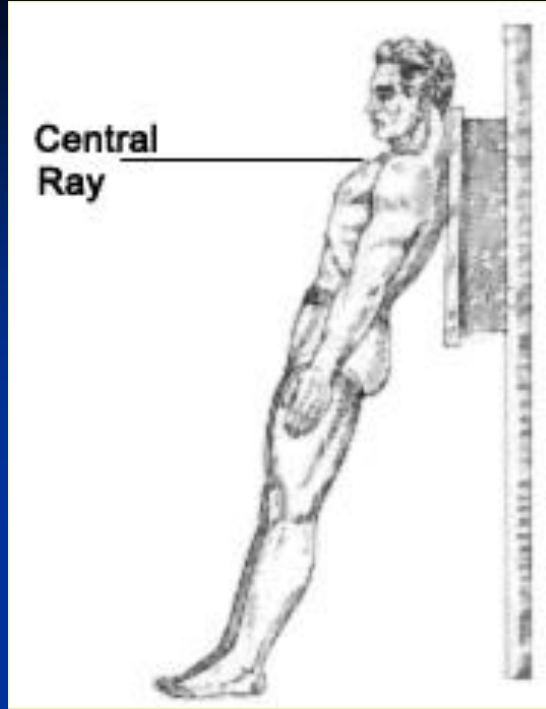
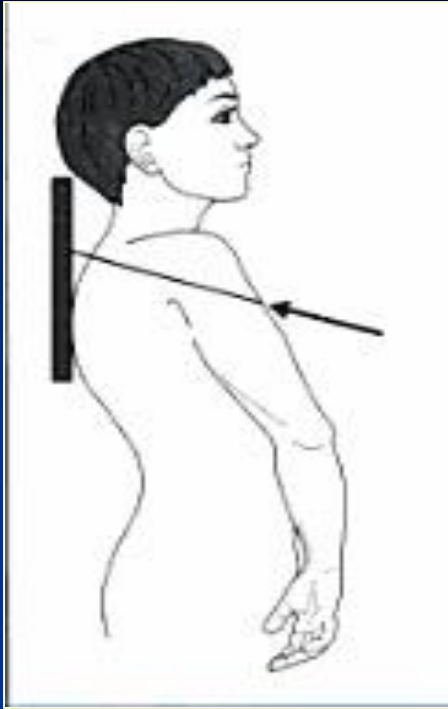


Hai cơ hoành song song, vì cơ hoành (P) cao và gần phim, cơ hoành (T) thấp và xa phim nên khi tia X chiếu lên càng làm chúng xa nhau hơn

# CHIỀU THẾ ĐỈNH ƯỚN (Apical lordotic)

- Do Felix Fleischner thực hiện từ năm 1926
- **Chỉ định:**
  - + Cần xác định rõ tổn thương vùng đỉnh phổi bị che khuất bởi xương đòn
  - + Nghi ngờ xẹp, đông đặc thùy giữa phổi (P), thùy lưỡi của thùy trên phổi (T) trên phim thẳng và nghiêng

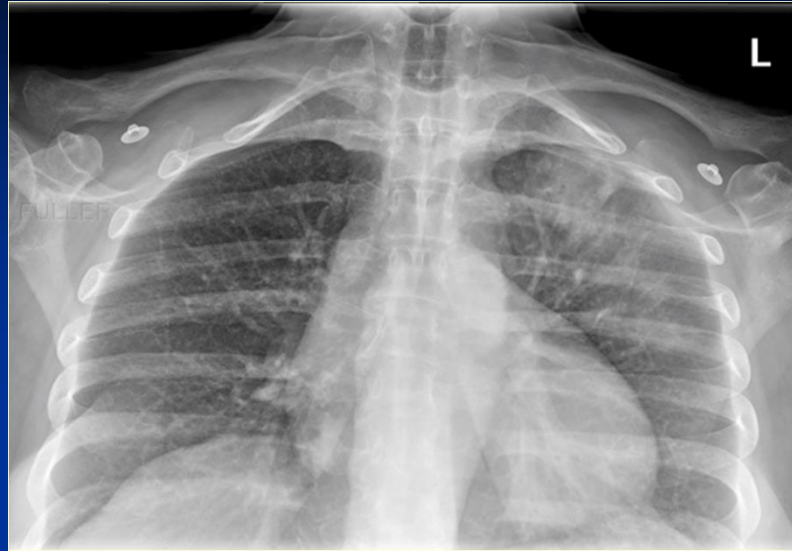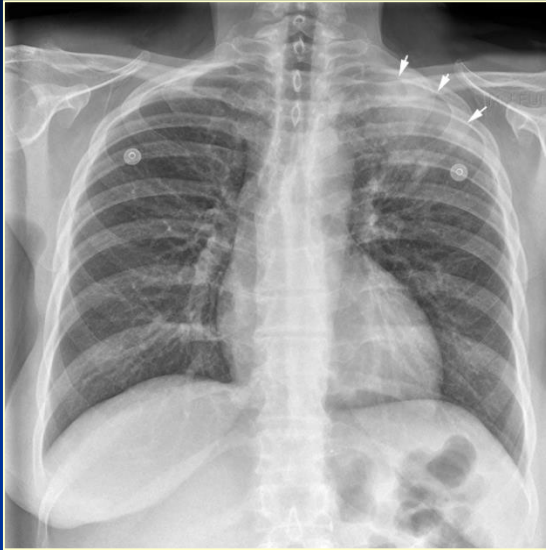Benjamin Felson ([Chest Roentgenology, W.B. Saunders, 1973, p13](#))



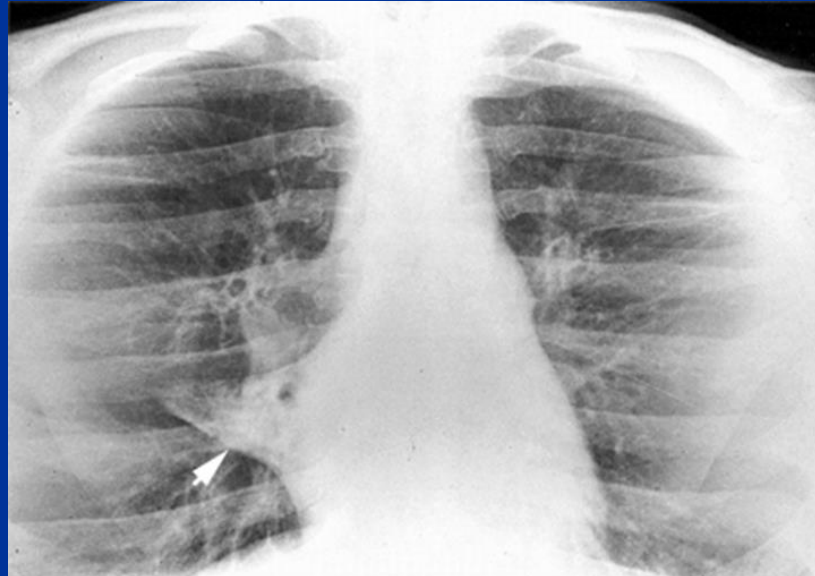
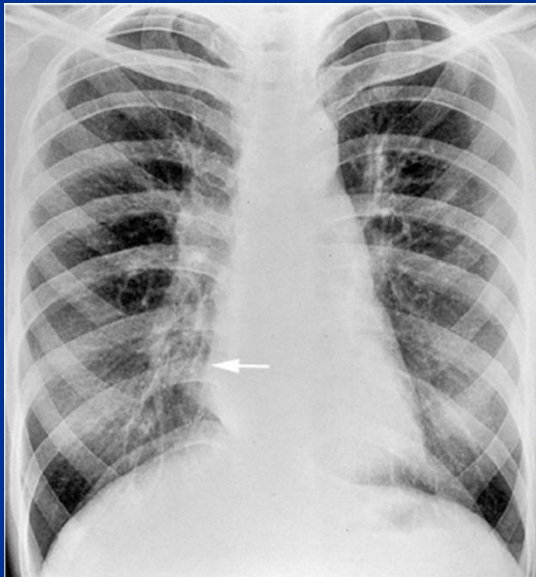
### Phim đỉnh ưỡn chuẩn:

- Hai xương đòn cân xứng nằm vùng đỉnh phổi
- Thấy được đỉnh phổi và toàn bộ phổi
- Xương sườn hơi biến dạng, đôi khi cung trước và cung sau chồng lên nhau

# THEÁ ÑÆNH ÖÖÖN (*apical lordotic*)

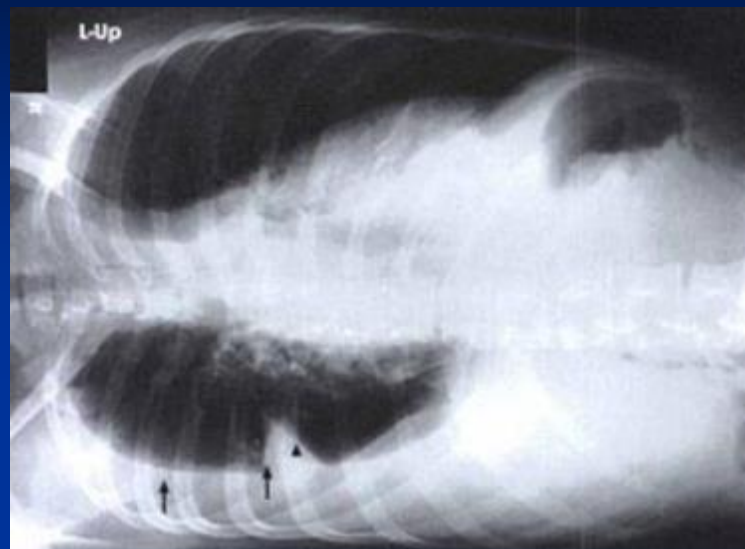
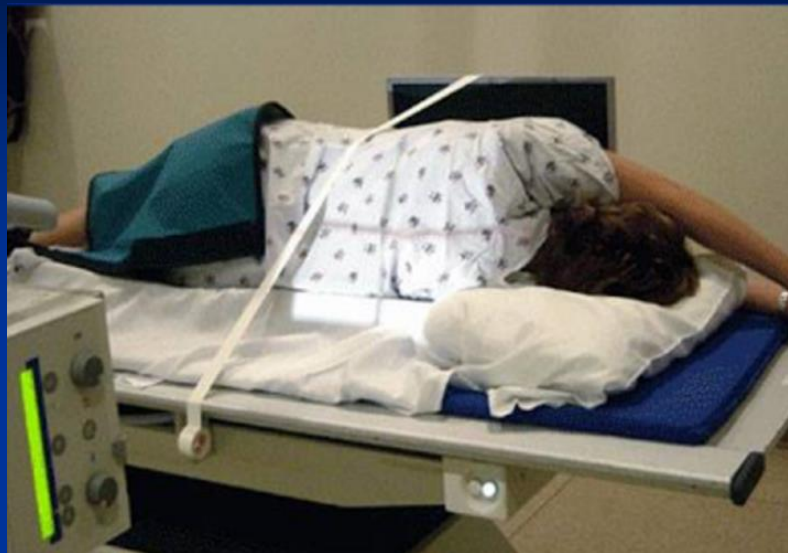

Đỉnh phổi (T)

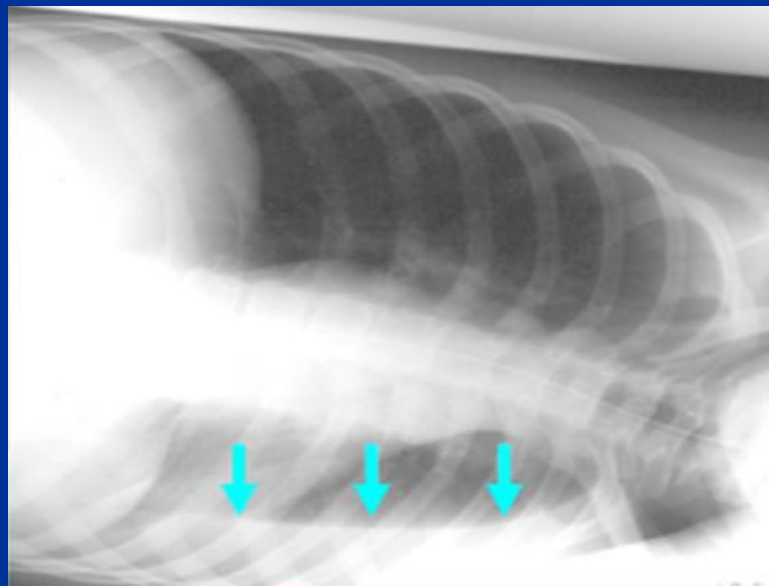


Thùy giữa  
phổi(P)

# PHIM NẴM TIA CHIẾU NGANG (Lateral decubetus)



Tràn dịch màng phổi (P) lượng ít

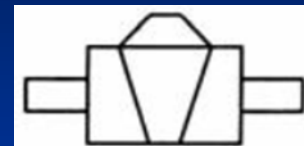

Tràn dịch màng phổi (T) lượng ít

# PHÂN BIỆT PHIM PHỔI ĐỨNG – NẴM

## ➤ Phim đứng:

- Các ĐS cổ cuối và ĐS ngực cao có hình



- Xương bả vai tách ra khỏi lồng ngực

- Vòm hoành và bóng tim bình thường

## ➤ Phim nằm:

- Các ĐS cổ cuối và ĐS ngực cao có hình

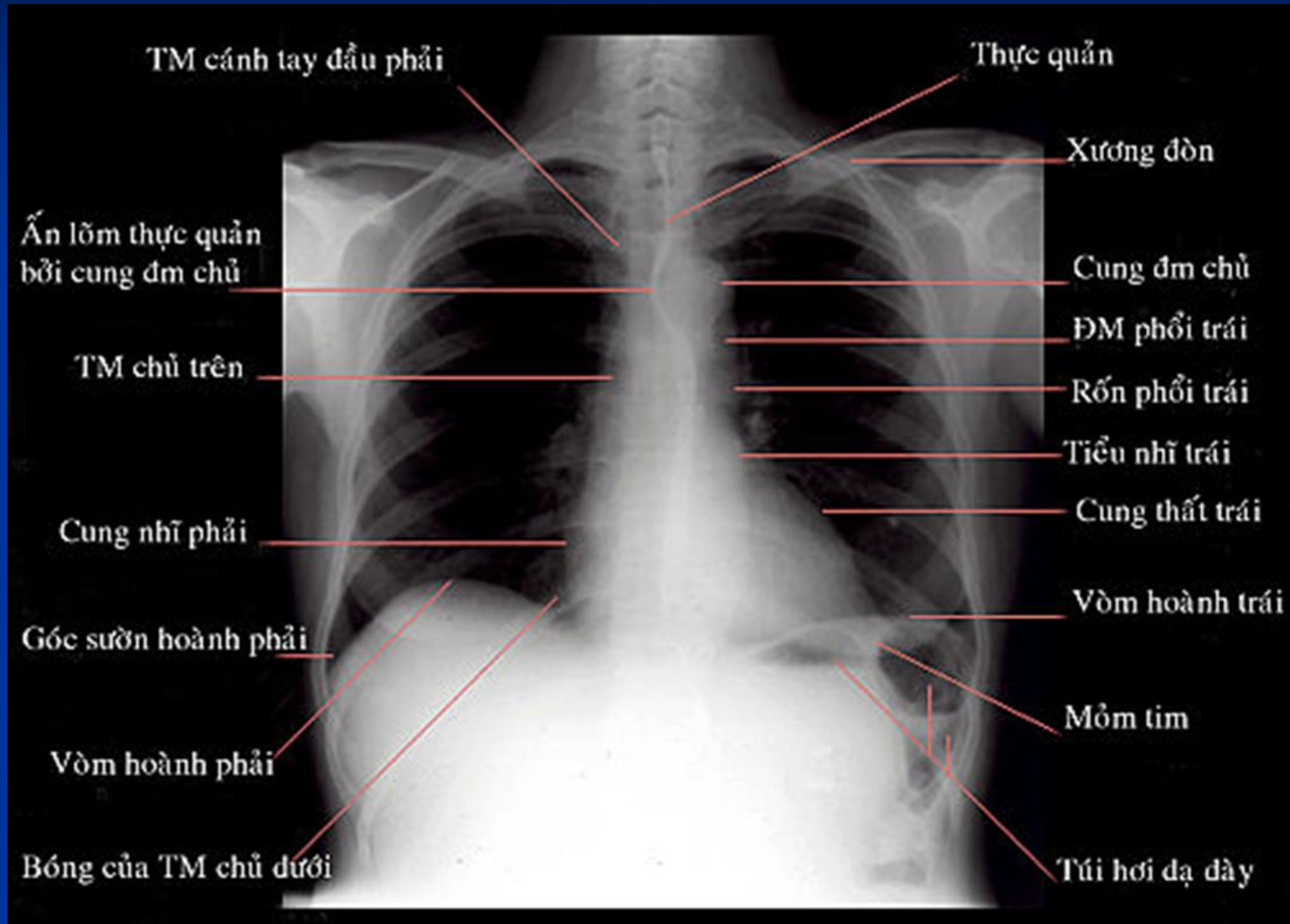


- Xương bả vai không tách ra khỏi lồng ngực

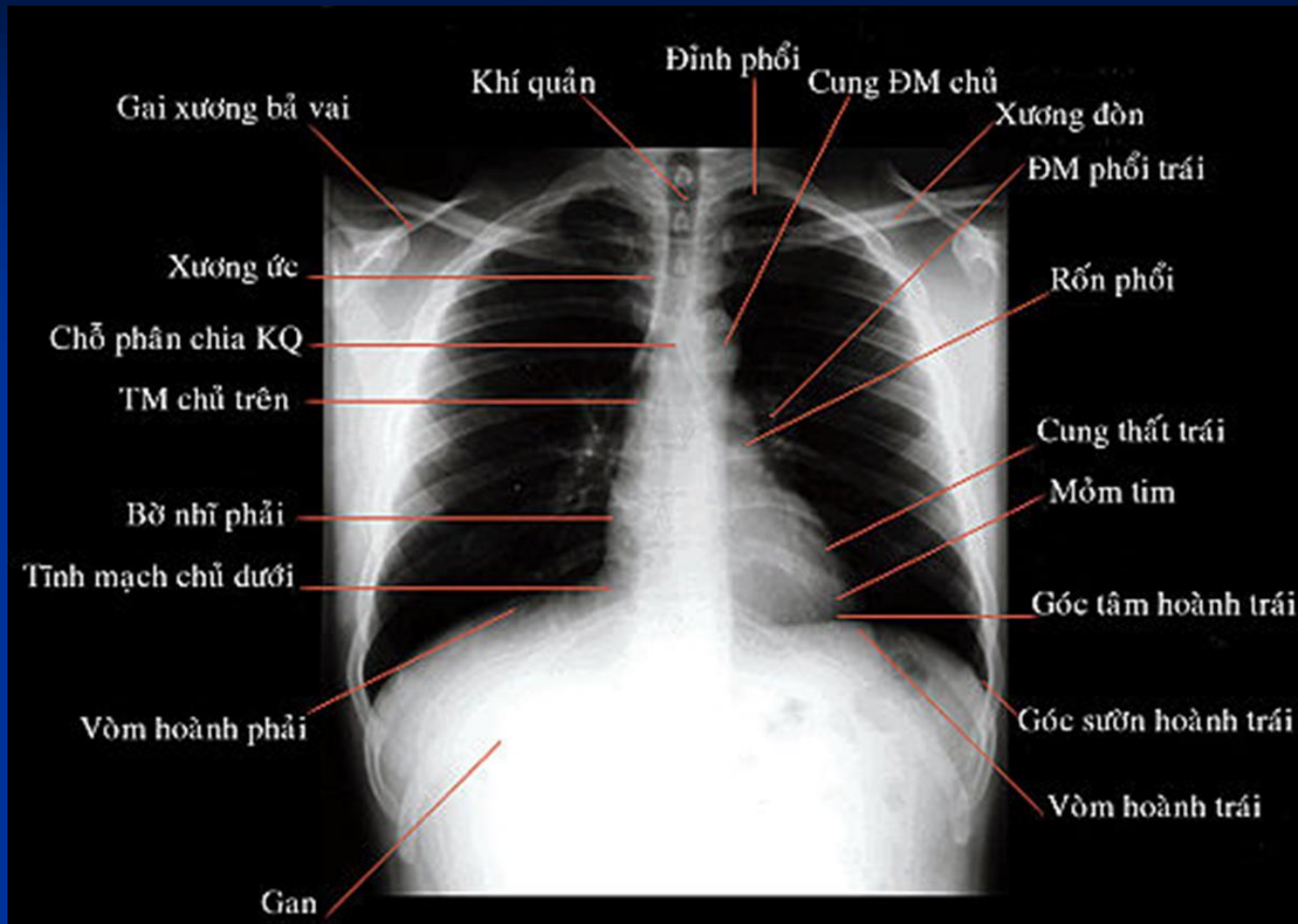
- Vòm hoành cao hơn và bóng tim bè ngang



# GIẢI PHẪU XQUANG NGỰC



# GIẢI PHẪU XQUANG NGỰC

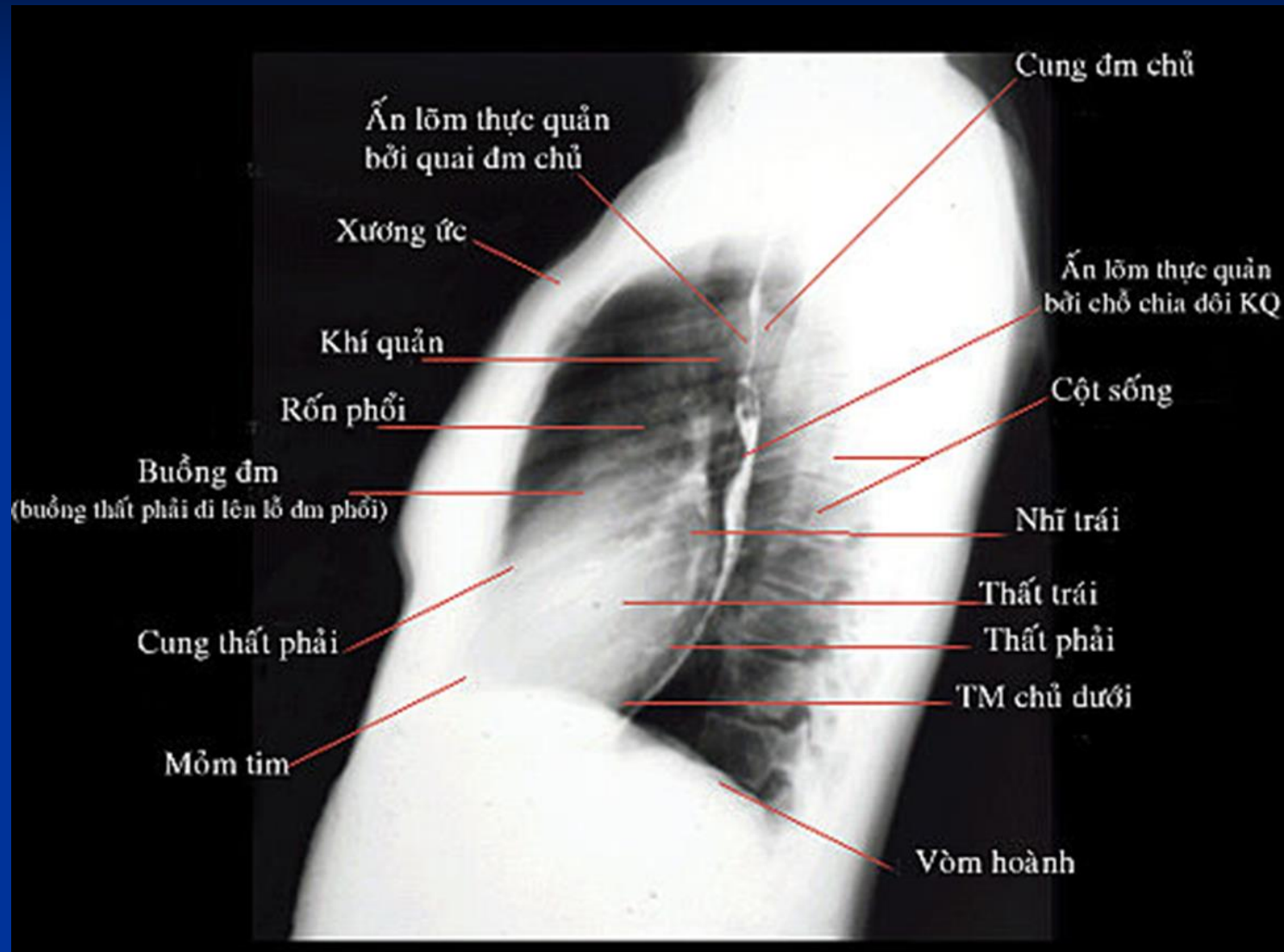


Thất (T) tạo nên bóng tim(T), nhĩ (P) tạo nên bóng tim(P).

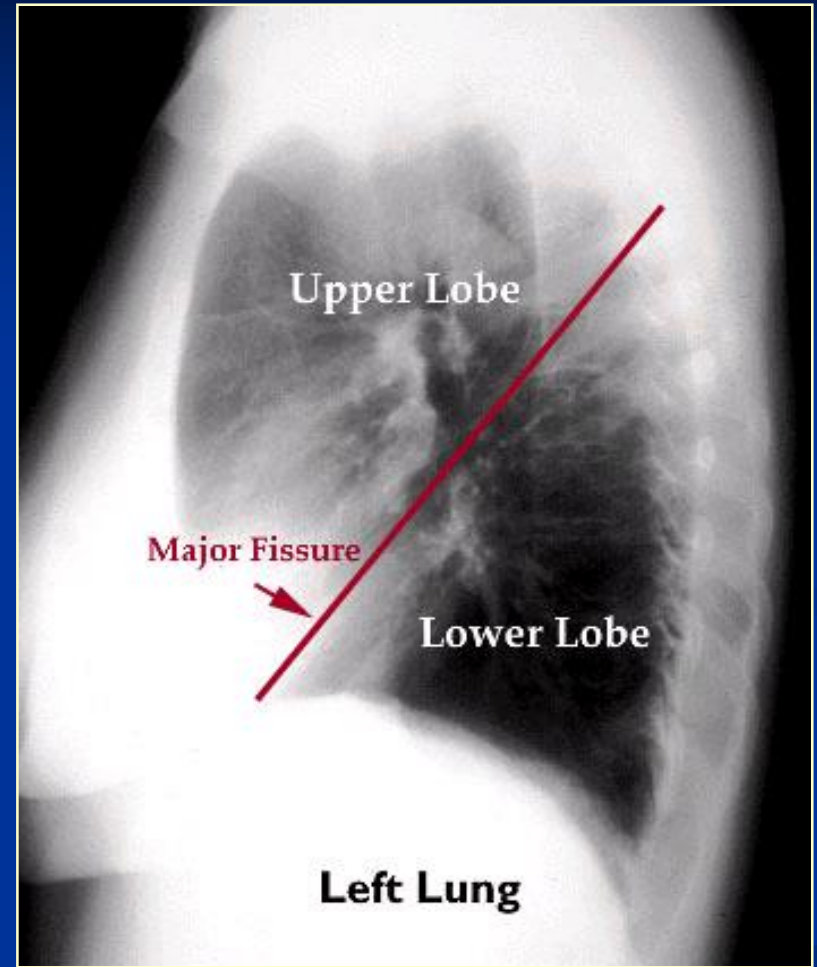
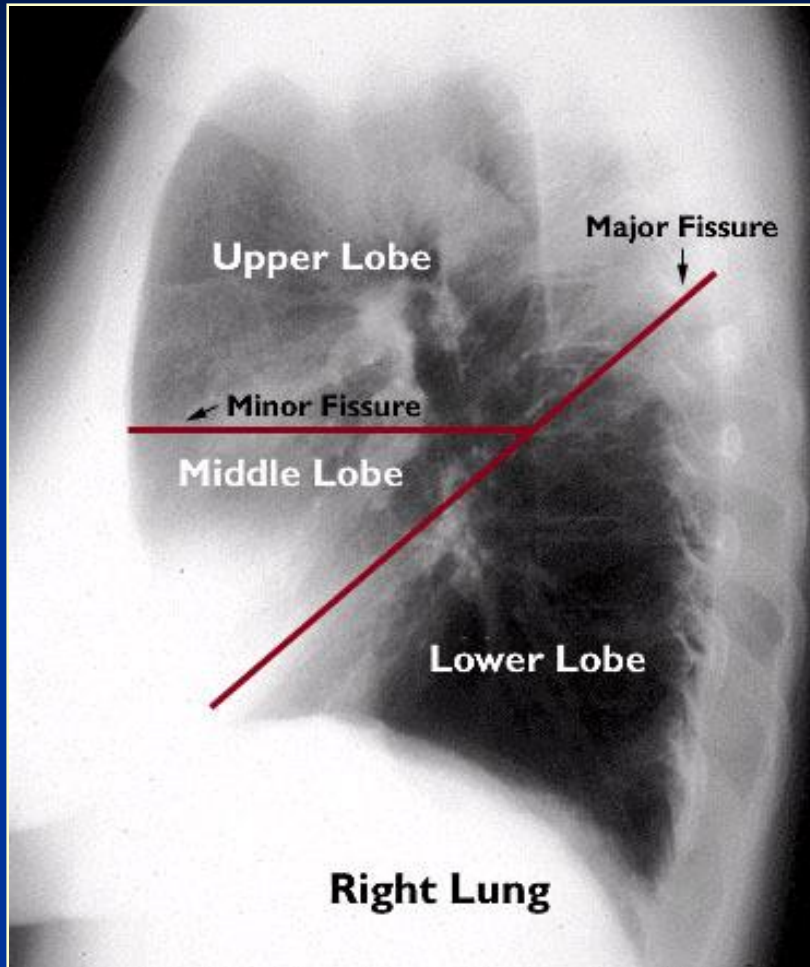
Còn nhĩ(T) & Thất(P) không thấy trên phim xquang ngực bình thường

Do thất(P) nằm ở phía trước, nhĩ (T) nằm ở phía sau nên sẽ không thấy ranh giới của chúng

# GIẤU PHẪU XQUANG NGỰC NGHIÊNG(T)



# CÁC THùy PHỎI (P)&(T)



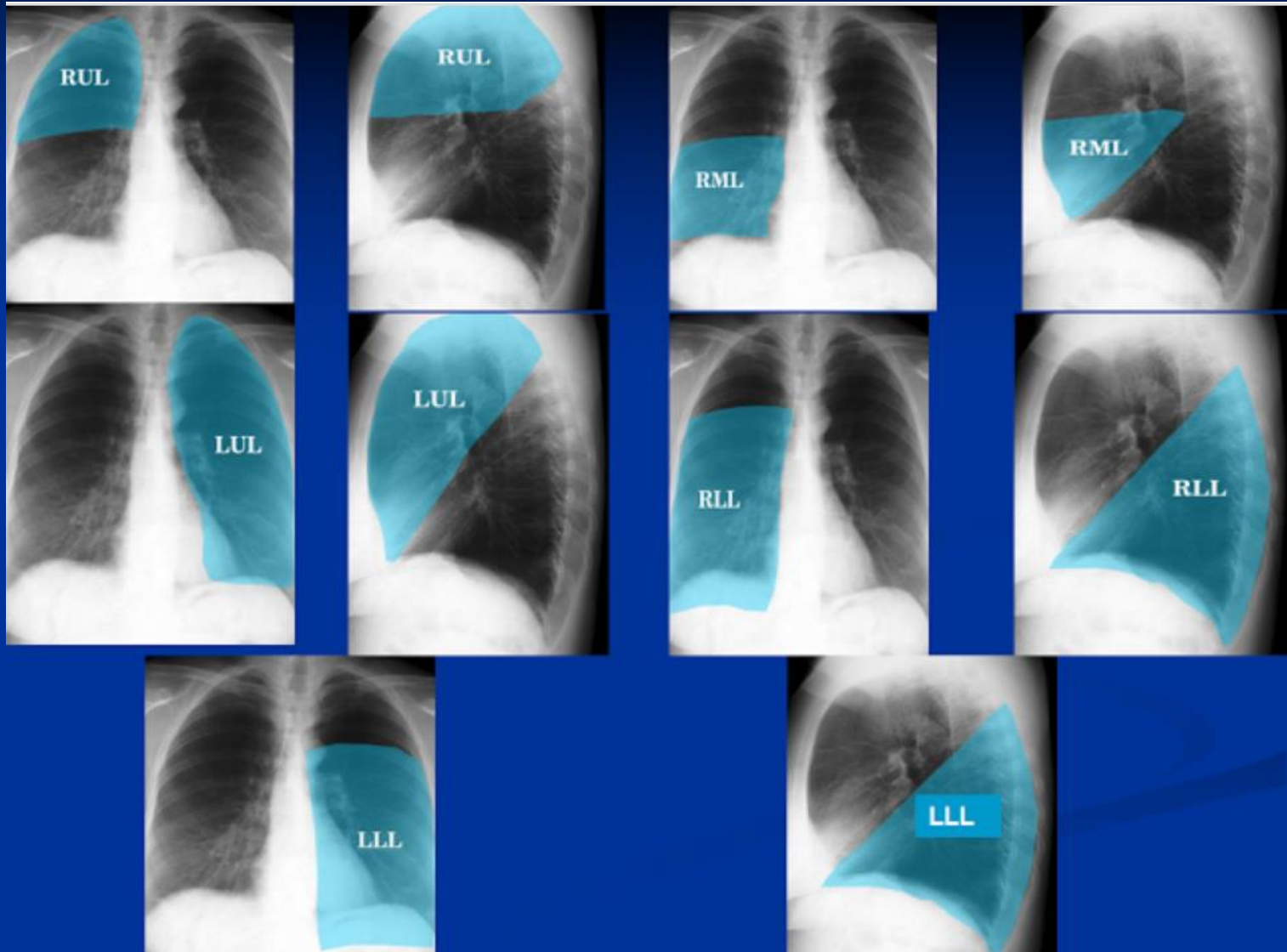
**Phaùi:** trên, giữa,  
dưới

Rãnh liên thùy bé: gian sườn số 4

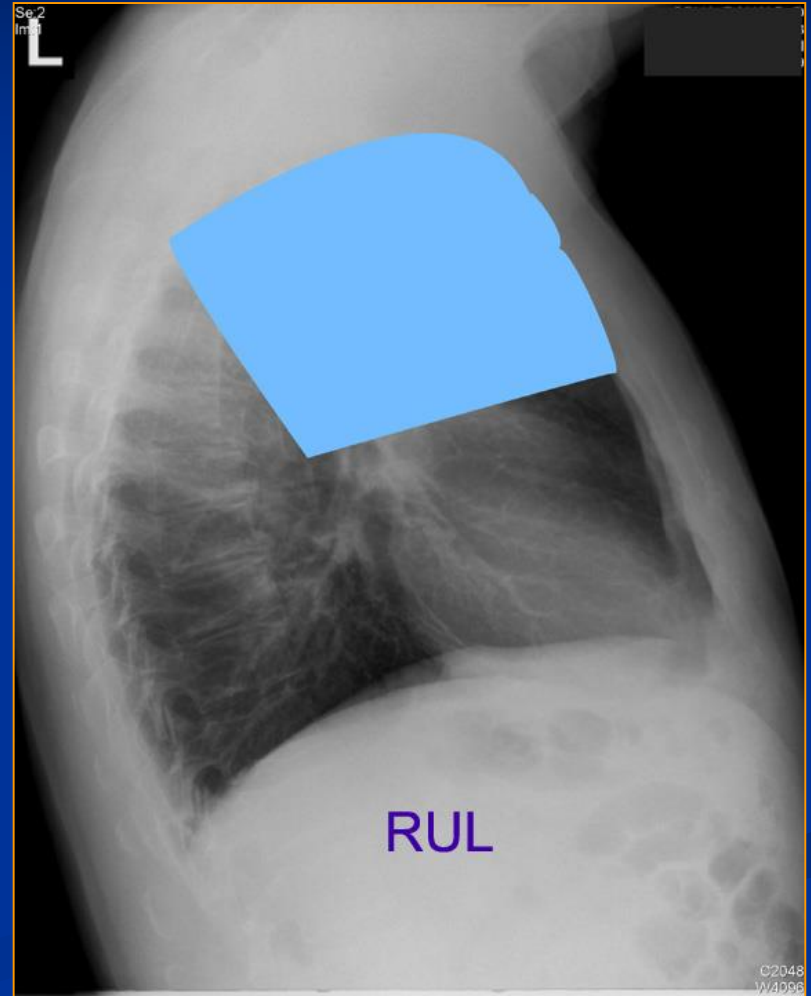
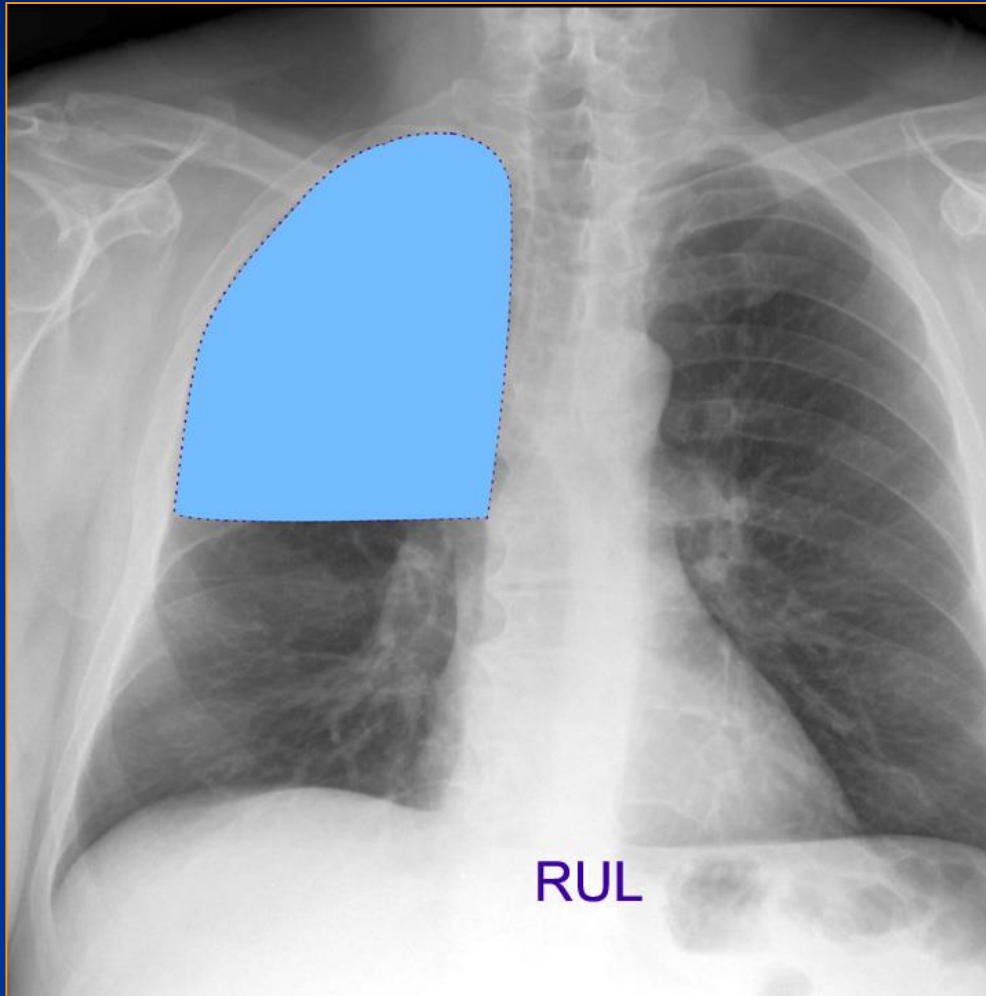
Rãnh liên thùy lớn: sau->trước, gian sườn 3->6, ngang đường trung đòn

**Traùi:** trên,  
dưới

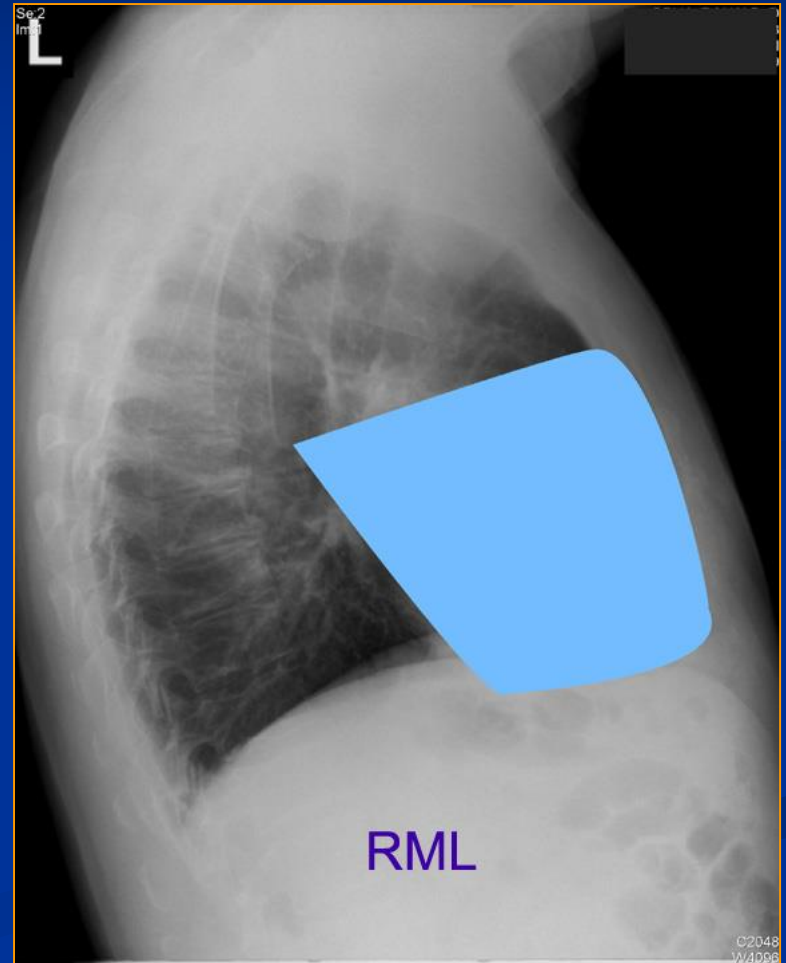
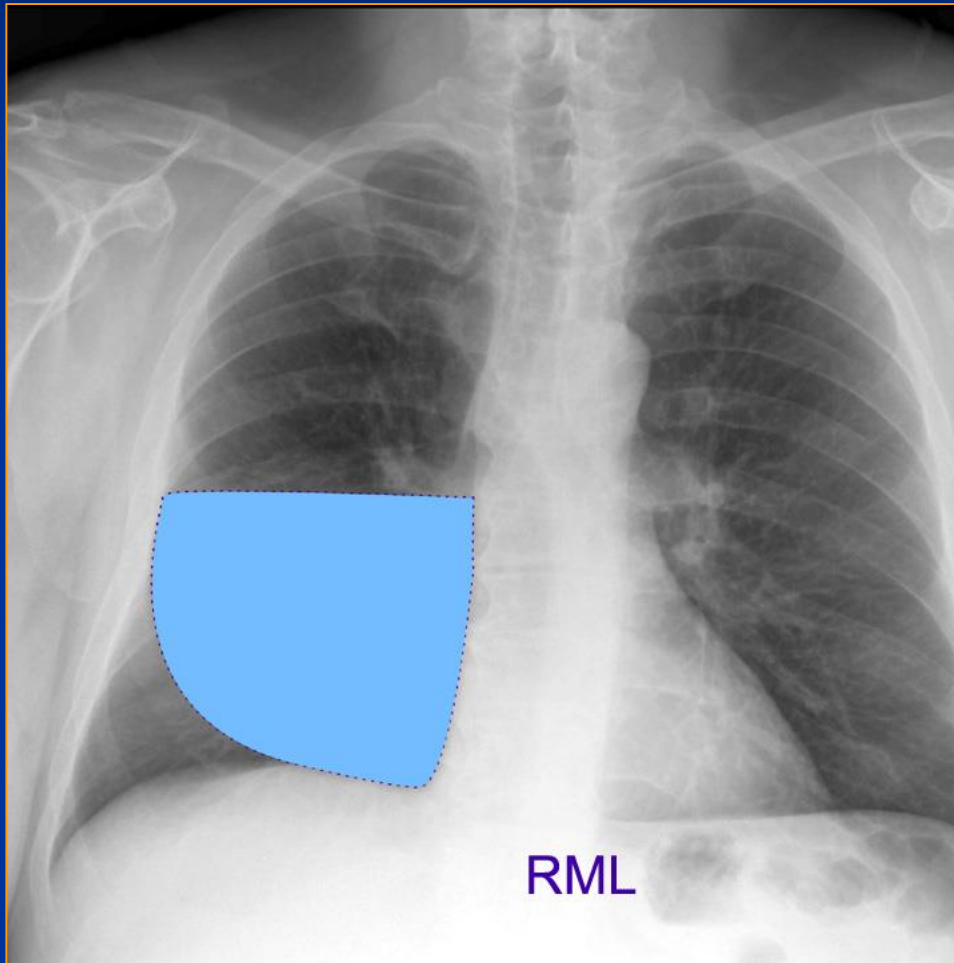
# GIẢI PHẪU PHÂN THÙNG PHỔI



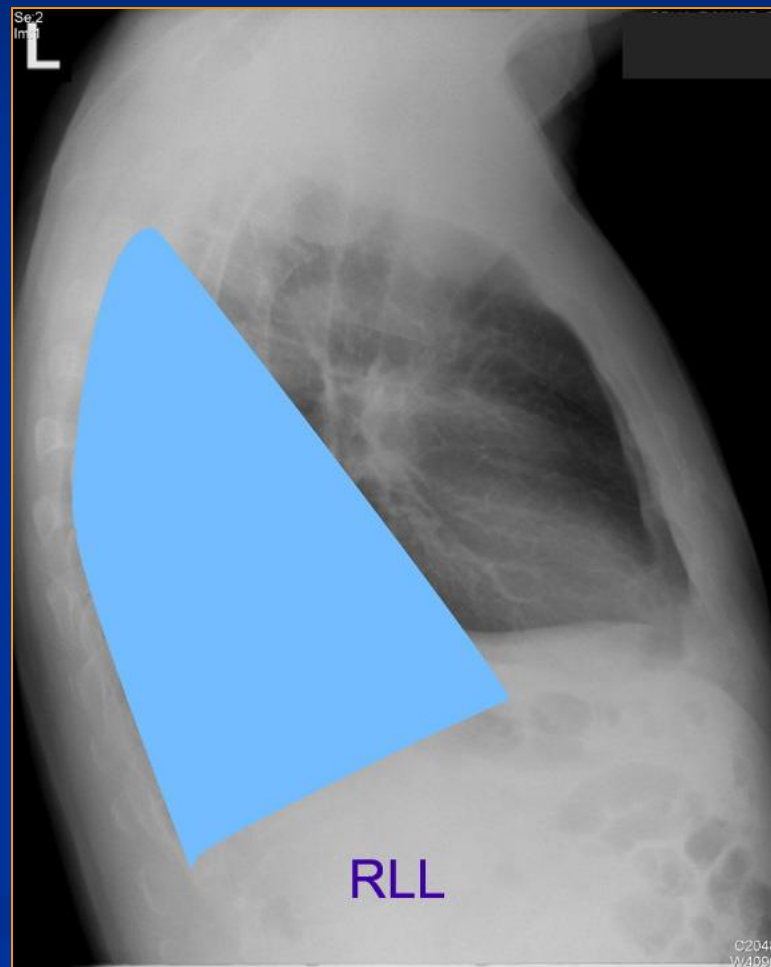
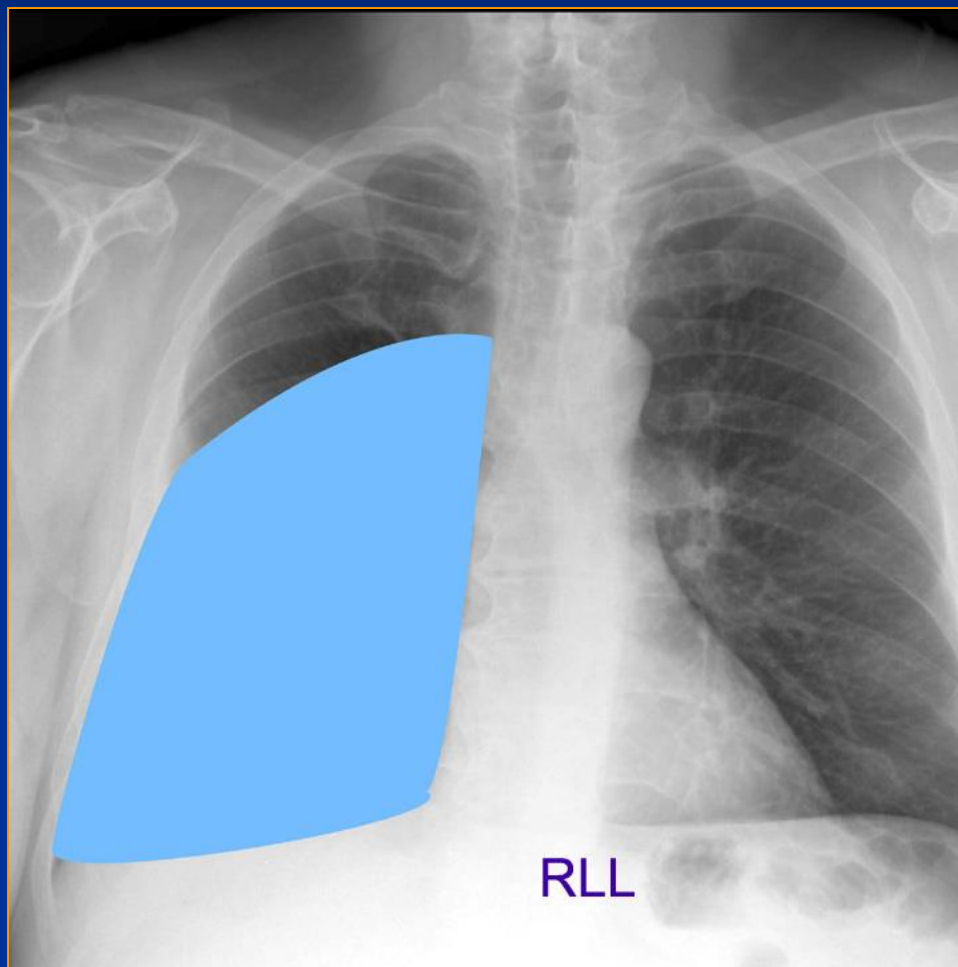
# THùy TRÊN PHẢI



# THÙY GIỮA PHẢI

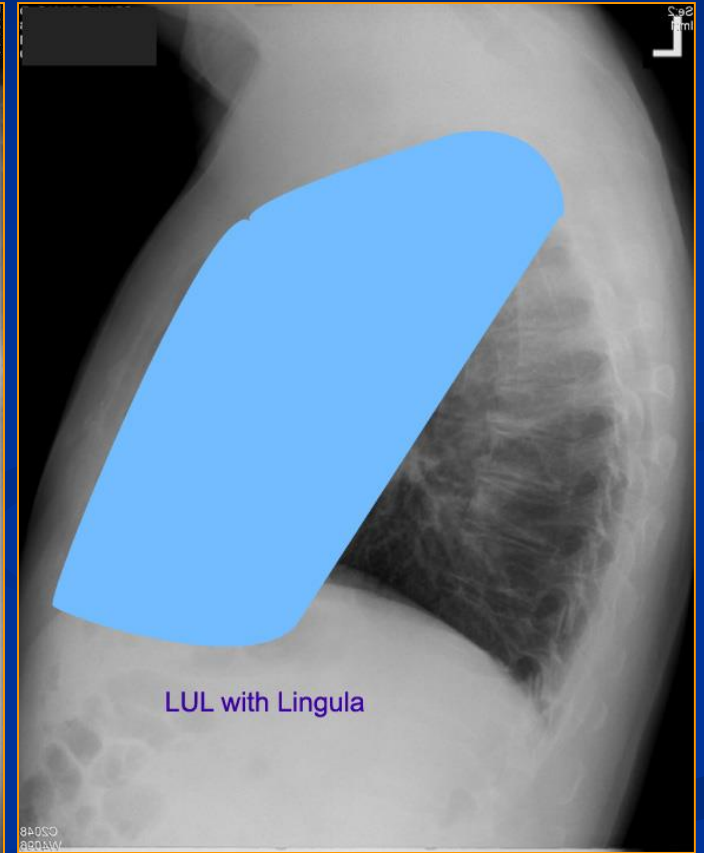
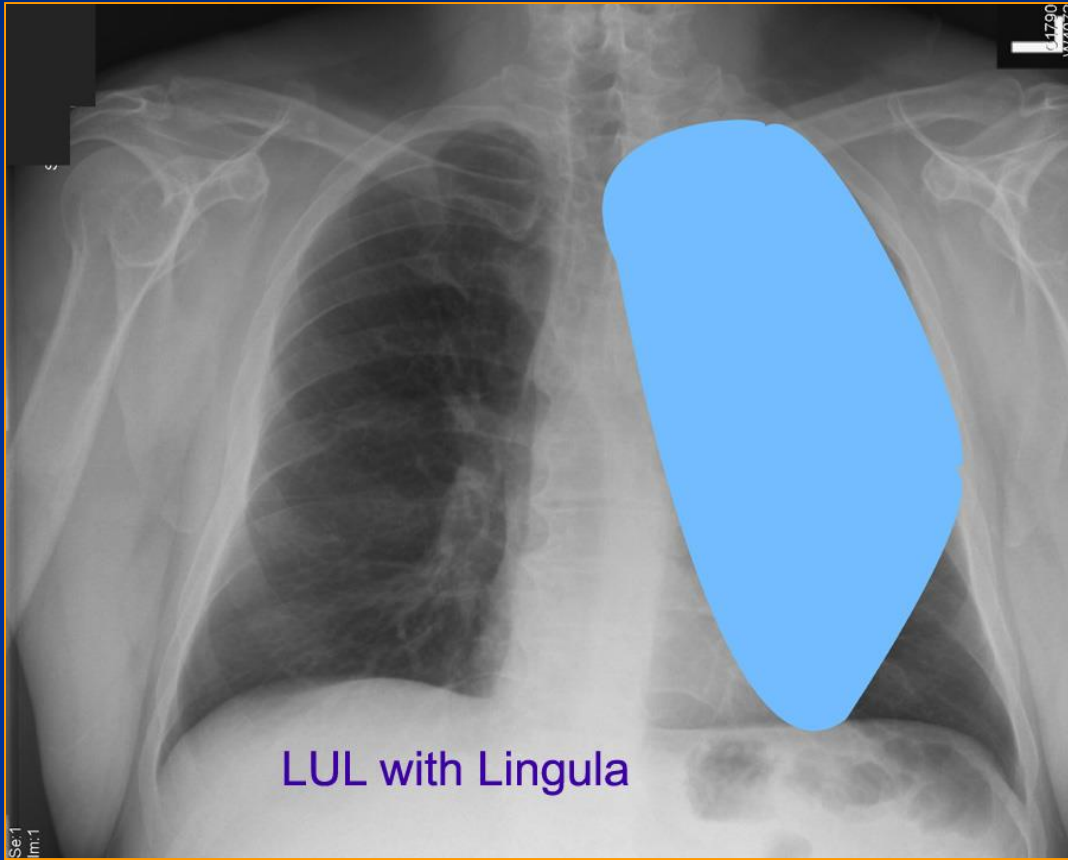


# THÙY DƯỚI PHẢI

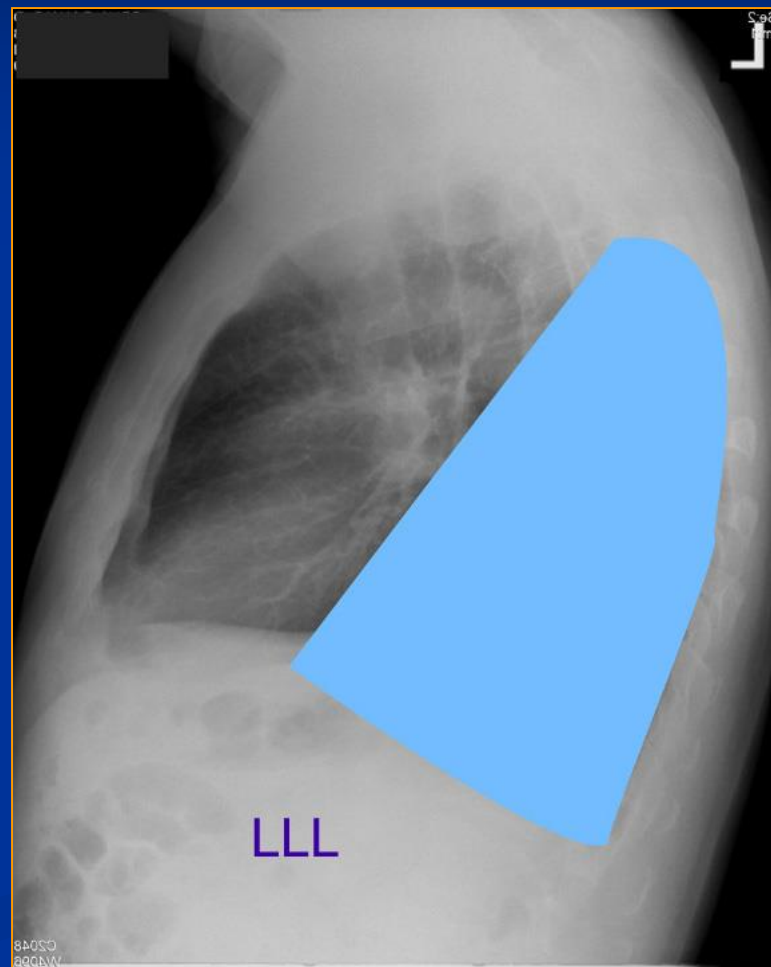
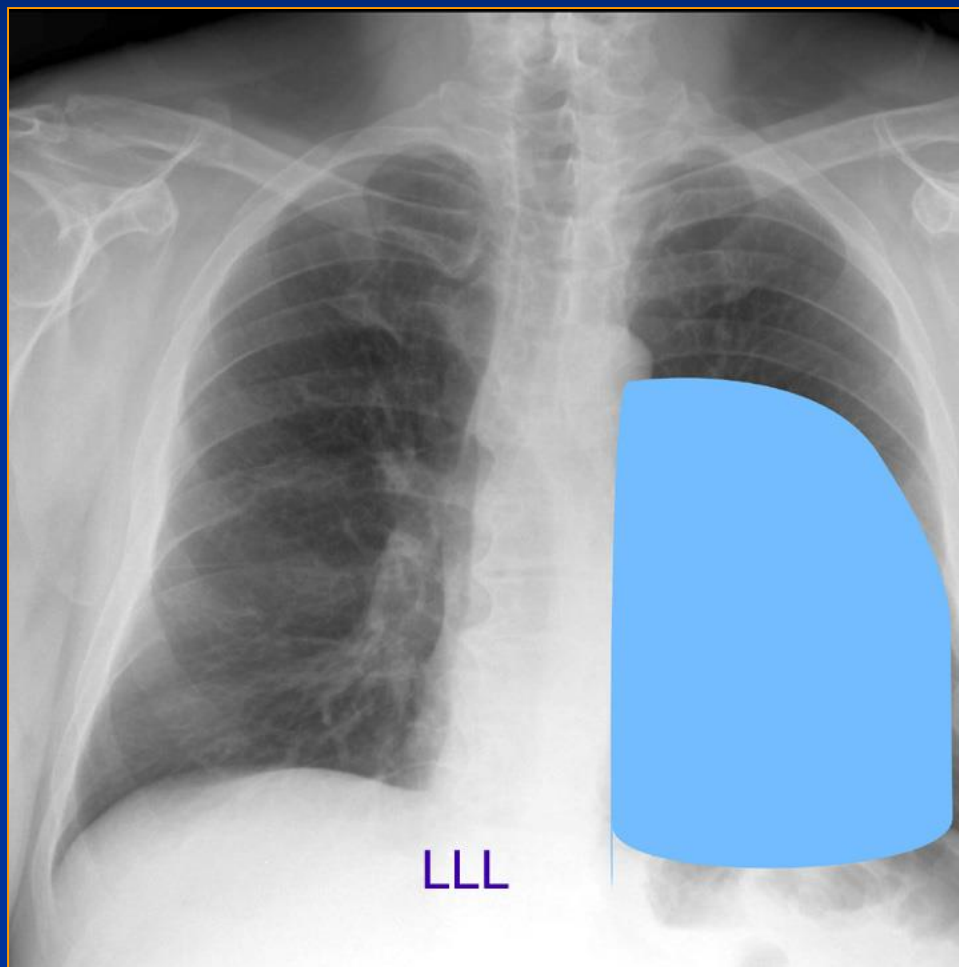




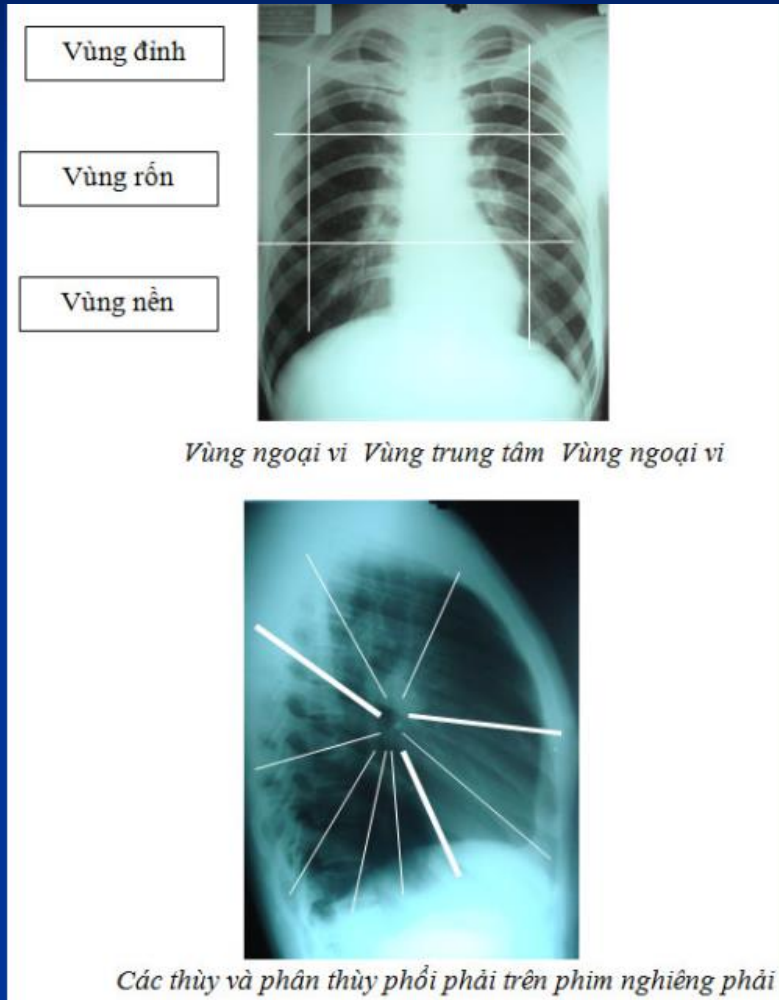
# THÙY TRÊN TRÁI



# THùy DƯỚI TRÁI



# PHÂN CHIA PHẾ TRƯỞNG THEO VÙNG



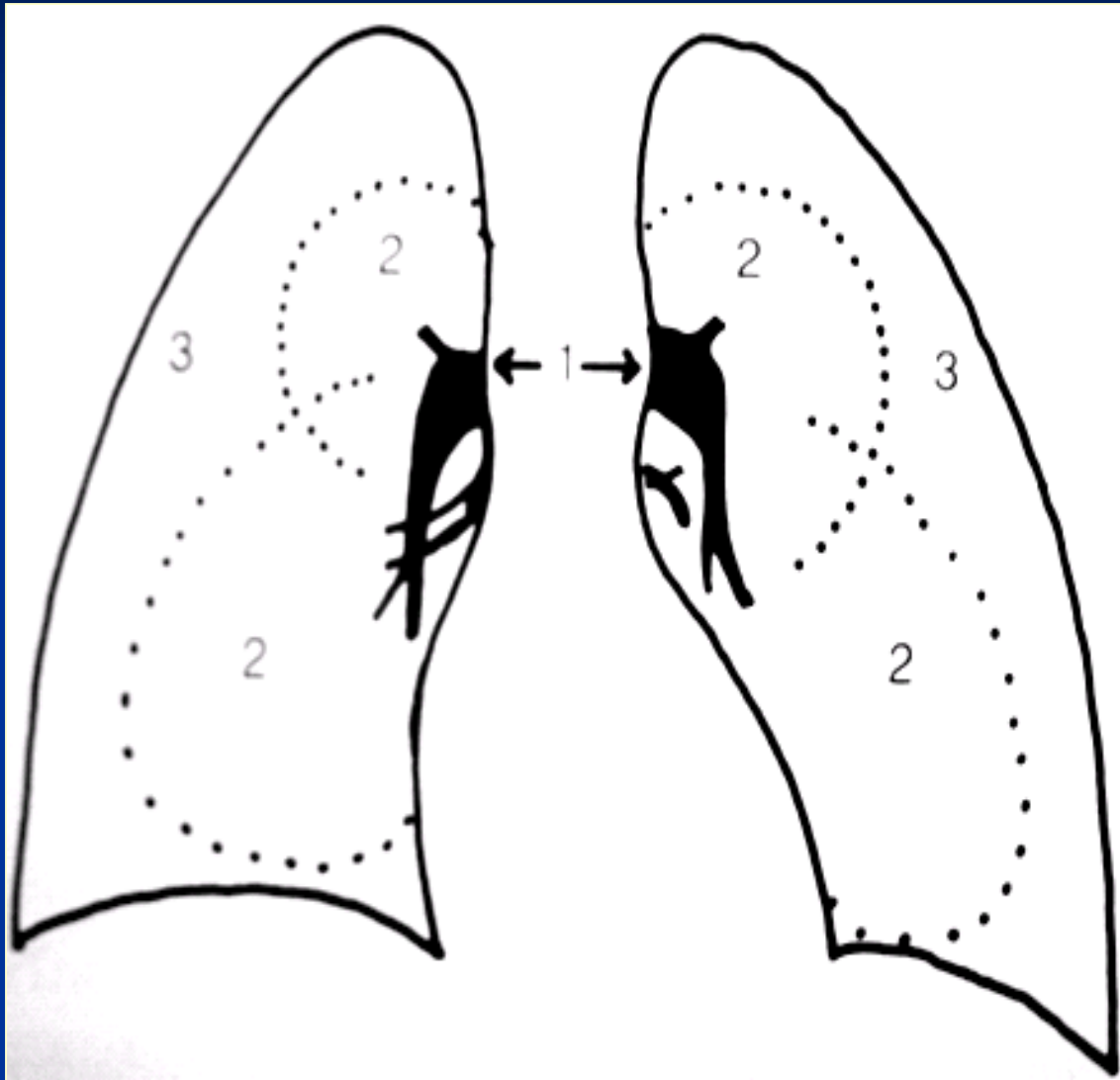
## Theo chiều ngang:

- Vùng đỉnh: từ bờ trước cung sườn 2 trở lên
- Vùng rốn: từ bờ trên cung sườn trước 2->4
- Vùng nền: bờ trên cung sườn trước số đến vòm hoành

## Theo chiều dọc:

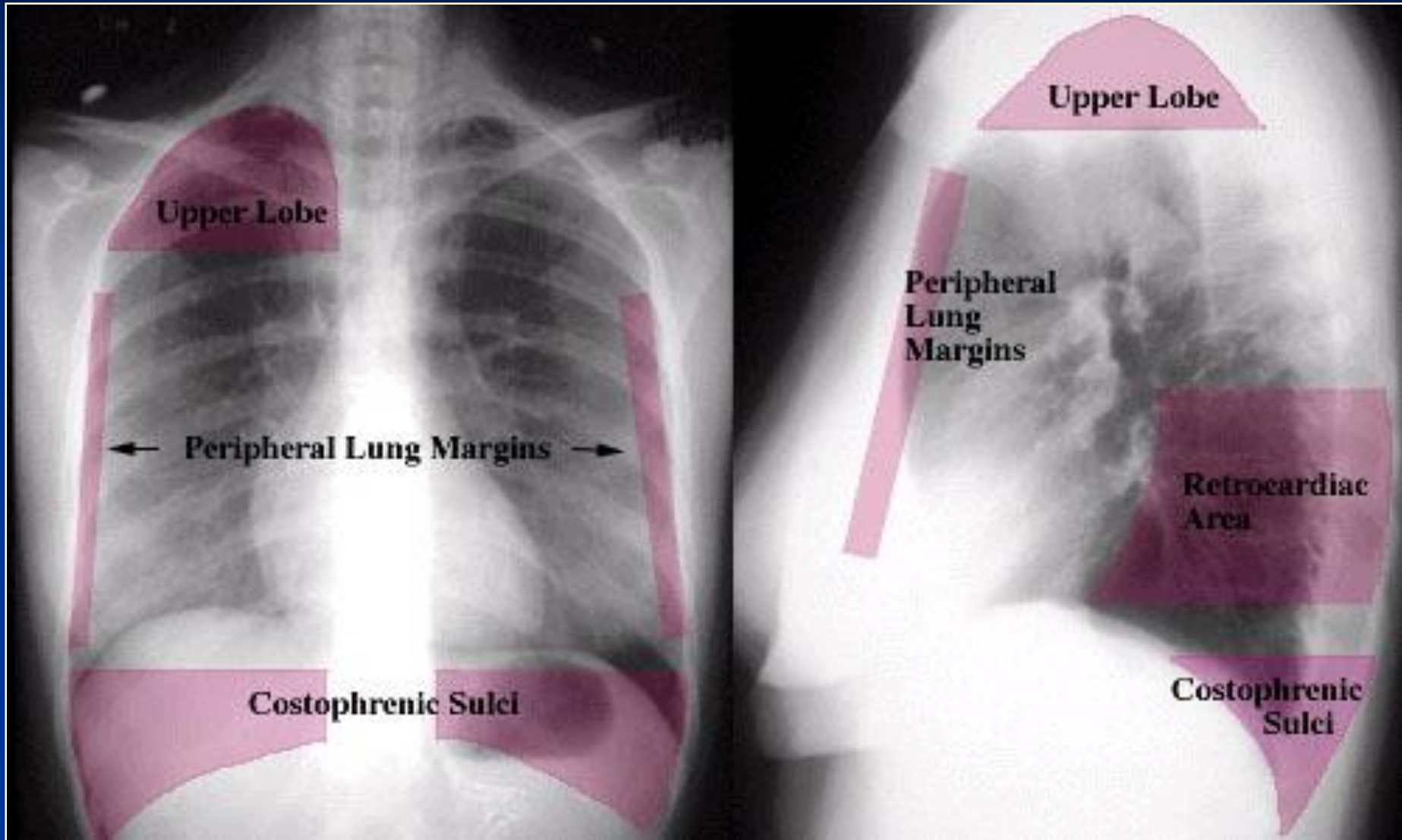
- Vùng trung tâm: dọc theo điểm giữa xương đòn trở vào
- Vùng ngoại vi: dọc theo điểm giữa xương đòn trở ra

# PHÂN CHIA PHỔI THEO VÙNG

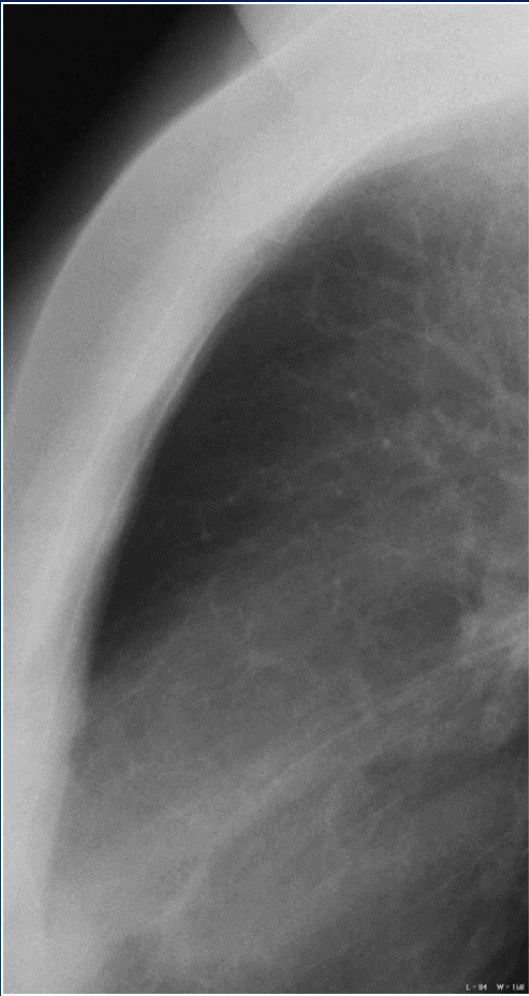

- 1-Vùng rốn
- 2-Vùng cạnh rốn
- 3-Vùng ngoại vi (từ màng phổi vào trong 4cm)

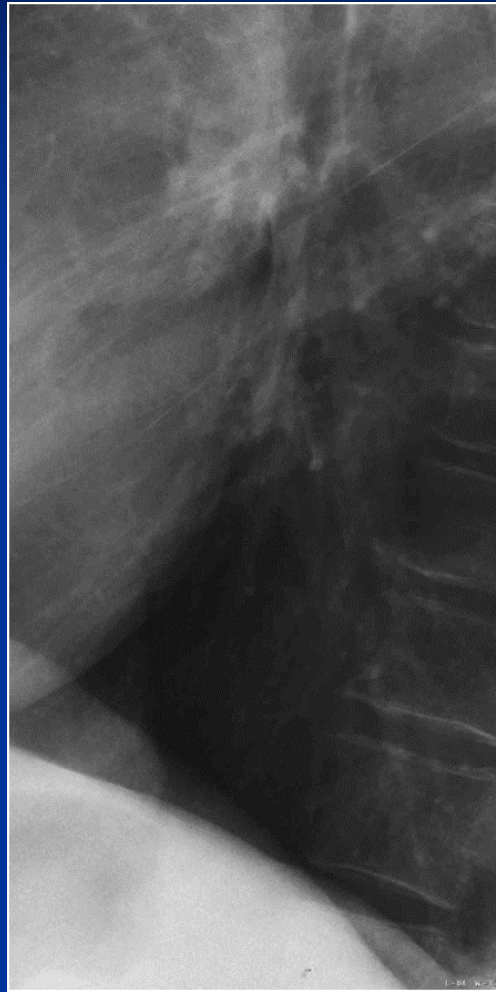
# CÁC VÙNG DỄ BỎ SÓT TRONG KHẢO SÁT XQ PHỔI



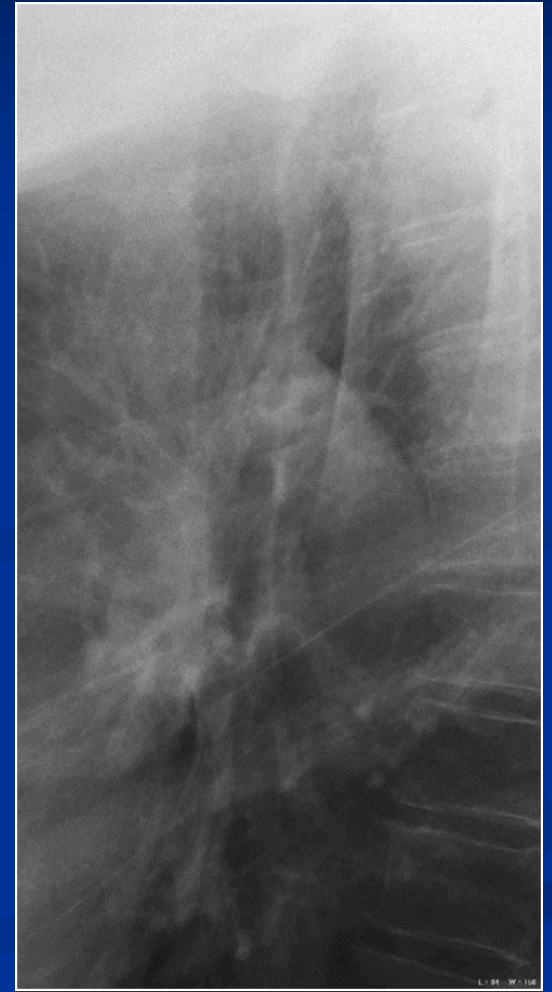# CÁC KHOẢNG SÁNG TRONG LỒNG NGỰC



Khoảng sáng sau xương ức



Khoảng sáng sau tim



Khoảng sáng sau khí quản

# CÁCH TRÌNH BÀY VÀ PHÂN TÍCH PHIM XQUANG NGỰC

# KIỂM TRA -CÁCH TRÌNH BÀY PHIM XQUANG NGỰC

- 1-Loại phim, chiều thể chụp phim (PA, AP)
- 2-Tên bệnh nhân, tuổi, giới tính
- 3-Ngày tháng chụp
- 4-Xác định phim chụp đúng kỹ thuật
- 5-Đánh giá trình tự **ABCDE** trên phim xquang ngực
- 6-Chẩn đoán xơ bộ



# CÁC BƯỚC PHÂN TÍCH MỘT PHIM X-QUANG (ABCDE)

A-Khí quản, gốc carina: bình thường, không di lệch

B-Nhu mô phổi hai bên bình thường

C-Bóng tim, trung thất và rốn phổi hai bên bình thường

D-Không thấy tổn thương xương thành ngực

E-Không thấy bất thường mô mềm thành ngực hai bên( TKDD, dị vật, ...)

# ĐẠI CƯƠNG VỀ **ABCDE** CỦA XQUANG NGỰC

**A(Airway):** Đường dẫn khí

-Khảo sát đường hô hấp dưới(Khí quản, phế quản gốc (P) &(T), phế quản trung gian), **gốc carina**

**B(Breathing):**Hô hấp

-Khảo sát nhu mô phổi hai bên

-Đường bờ của phổi hai bên

-Khảo sát 4 bóng mờ: Bờ tim (P)&(T), vòm hoành (P)&(T)

# ĐẠI CƯƠNG VỀ **ABCDE** CỦA XQUANG NGỰC

**C(Circulation):** Tuần hoàn

- Khảo sát bóng tim
- Khảo sát các mạch máu lớn: mạch máu phổi, động mạch chủ ngực
- Khảo sát trung thất, rốn phổi hai bên

**D(Disability):** Tổn thương -> Khảo sát xương thành ngực

**E(Everything else):** Các cơ quan lân cận

- Khảo sát cơ hoành hai bên
- Mô mềm thành ngực(TKDD)
- Khảo sát bóng vú hai bên
- Dị vật thành ngực

# B(Breathing): HÔ HẤP

- Khảo sát nhu mô phổi: tổn thương phế nang, mô kẽ, u phổi, ....
- Đường bờ của phổi: hội chứng màng phổi(TDMP, TKMD, TD-TK, u màng phổi, đóng vôi màng phổi, ...)
- Bờ tim(P): tổn thương **nhu mô thùy giữa** (đông đặc, xẹp phổi, ...)
- Bờ tim(T): tổn thương **nhu mô thùy lưỡi** (đông đặc, xẹp phổi, ...)
- Vòm hoành hai bên: tổn thương **thùy dưới** (viêm, u, TDMP thể hoành, thoát vị, ...)

# TRÀN KHÍ-TRÀN DỊCH MÀNG PHỔI

# TRÀN DỊCH – TRÀN KHÍ MÀNG PHỔI

## -Nguyên nhân

+Tai biến sau dẫn lưu

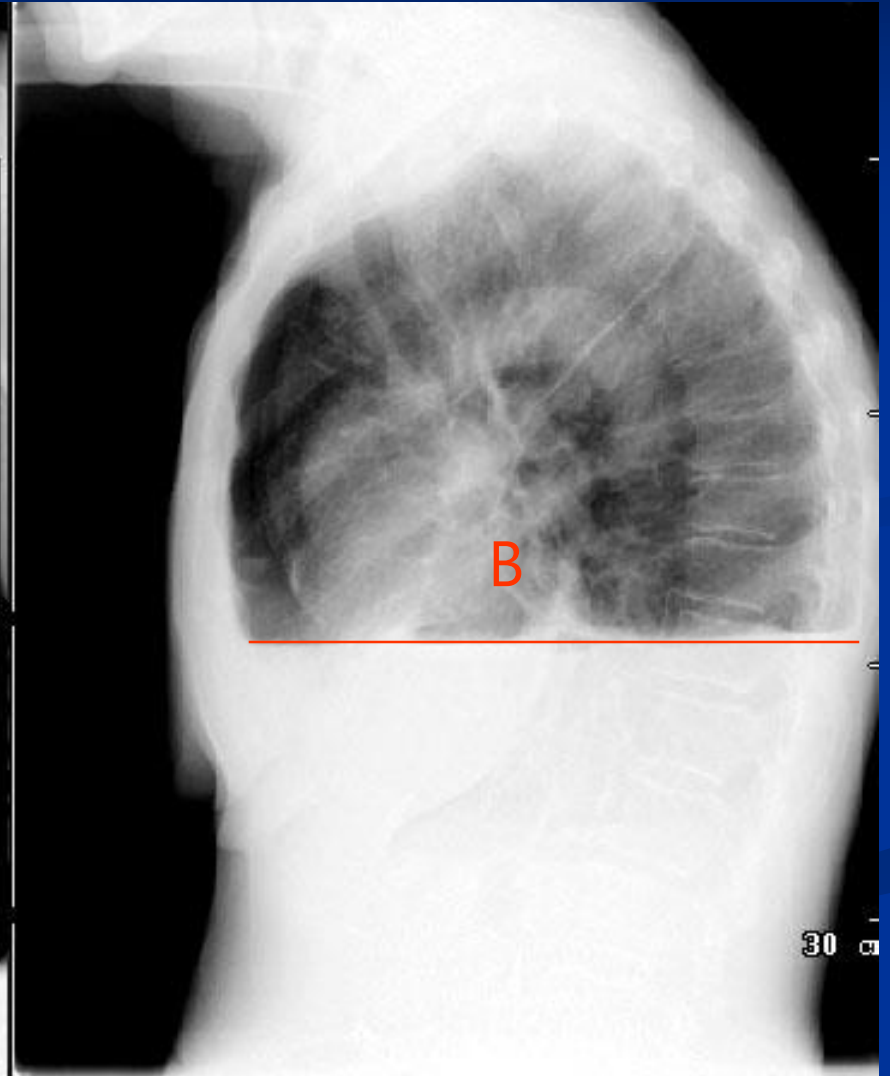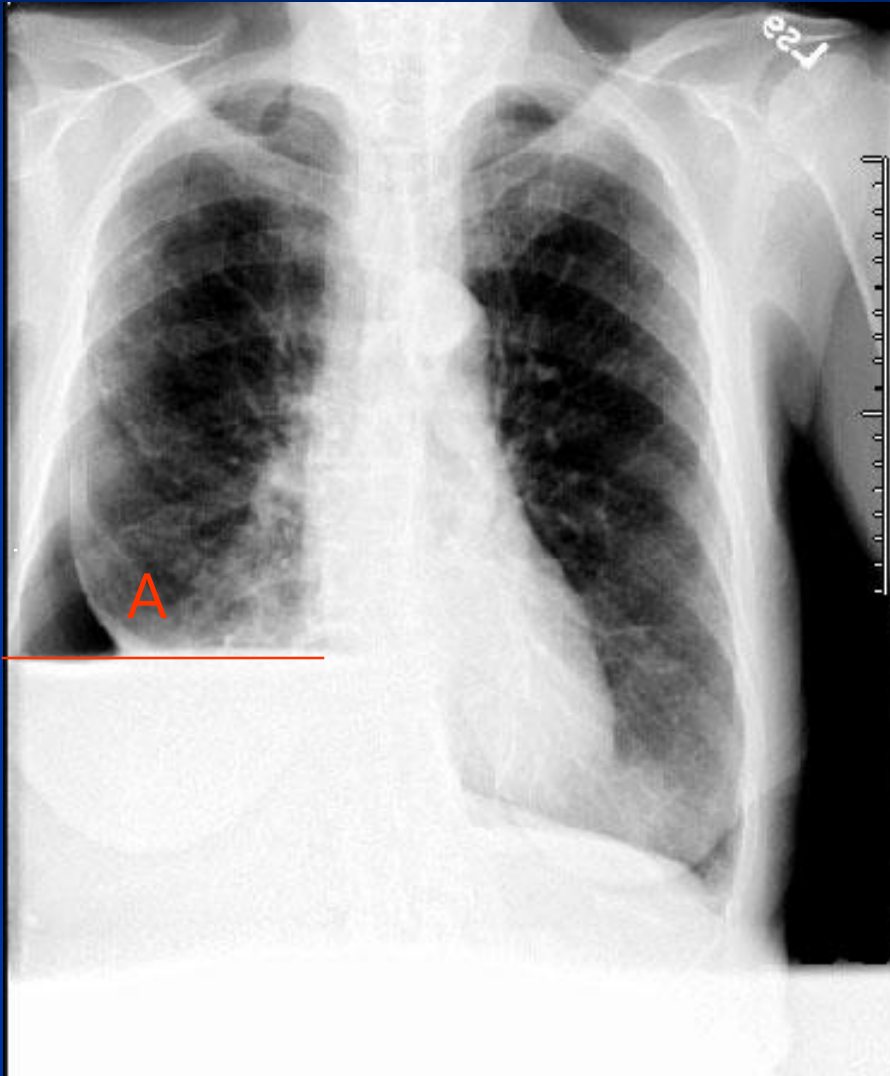
+Chấn thương

-**Xquang**: Có hình ảnh mức hơi dịch nằm ngang

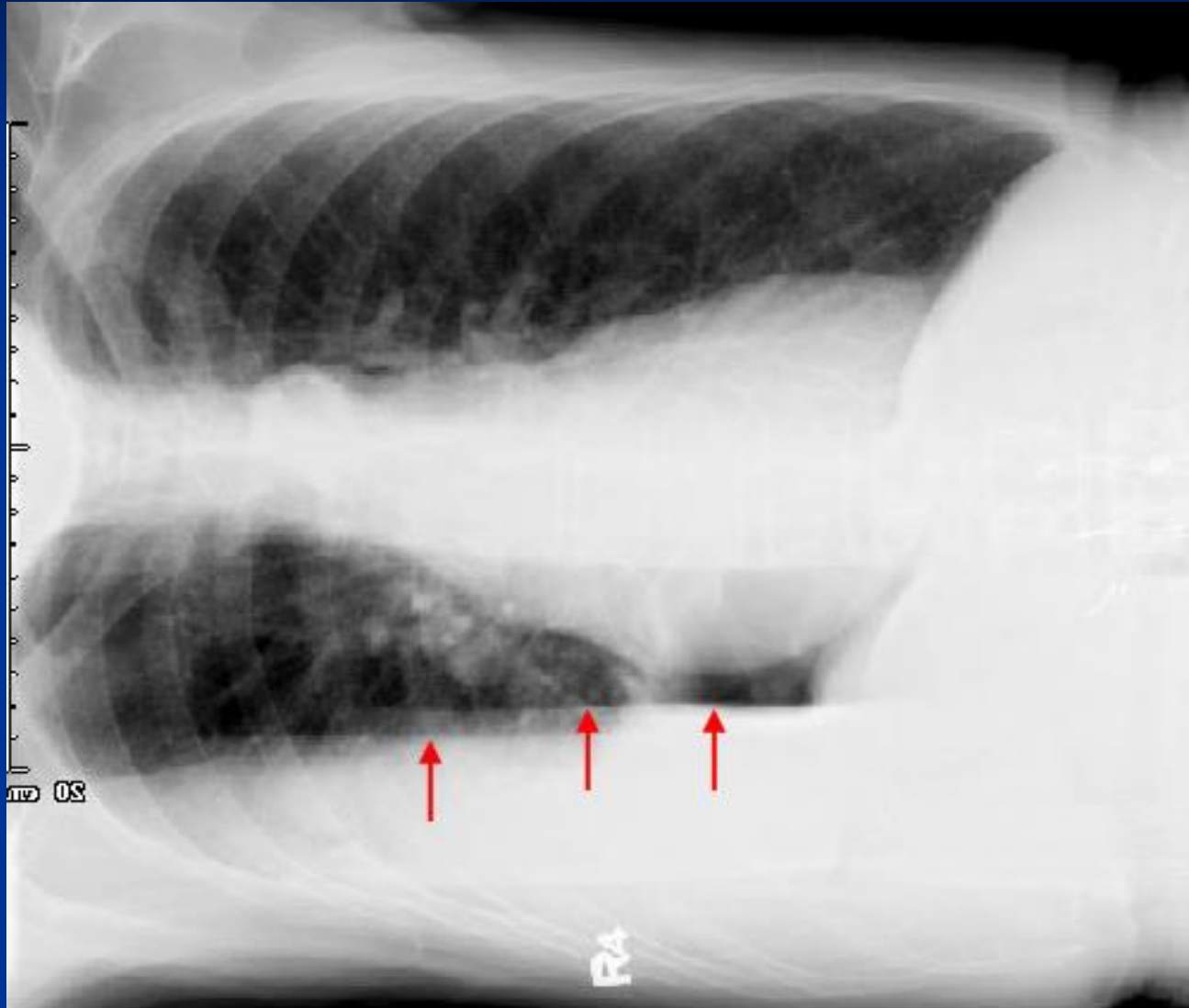
Nhu mô phổi co lại → hình ảnh hòn non bộ

-**Chẩn đoán phân biệt**: Abscess phổi

# TRÀN DỊCH – TRÀN KHÍ MÀNG PHỔI

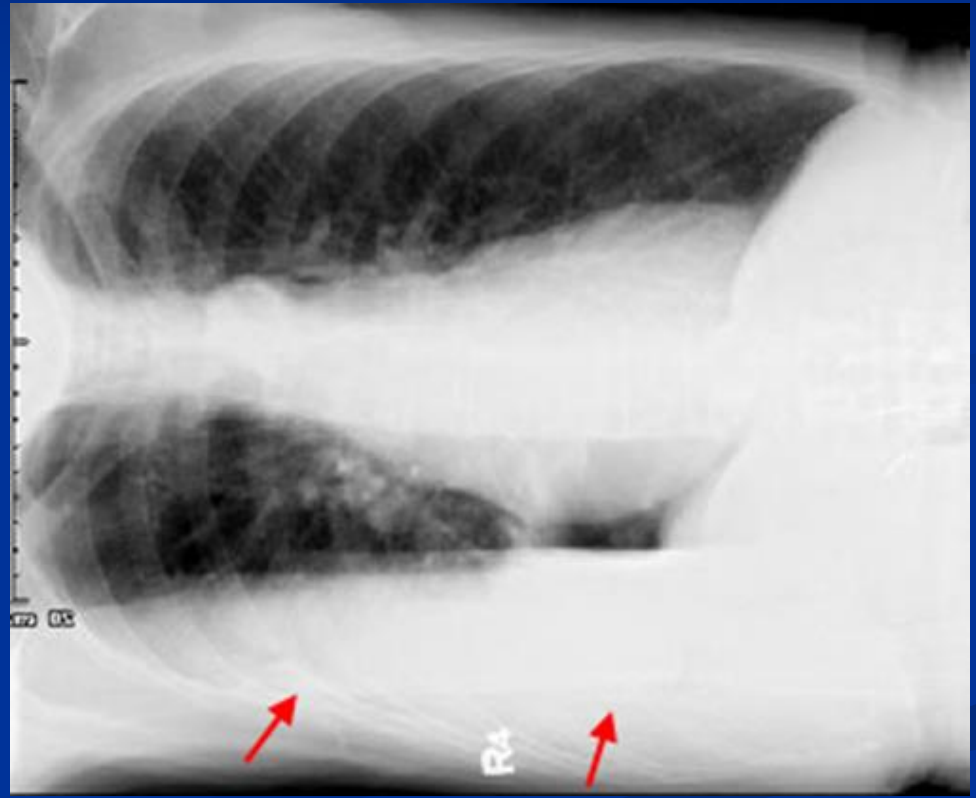
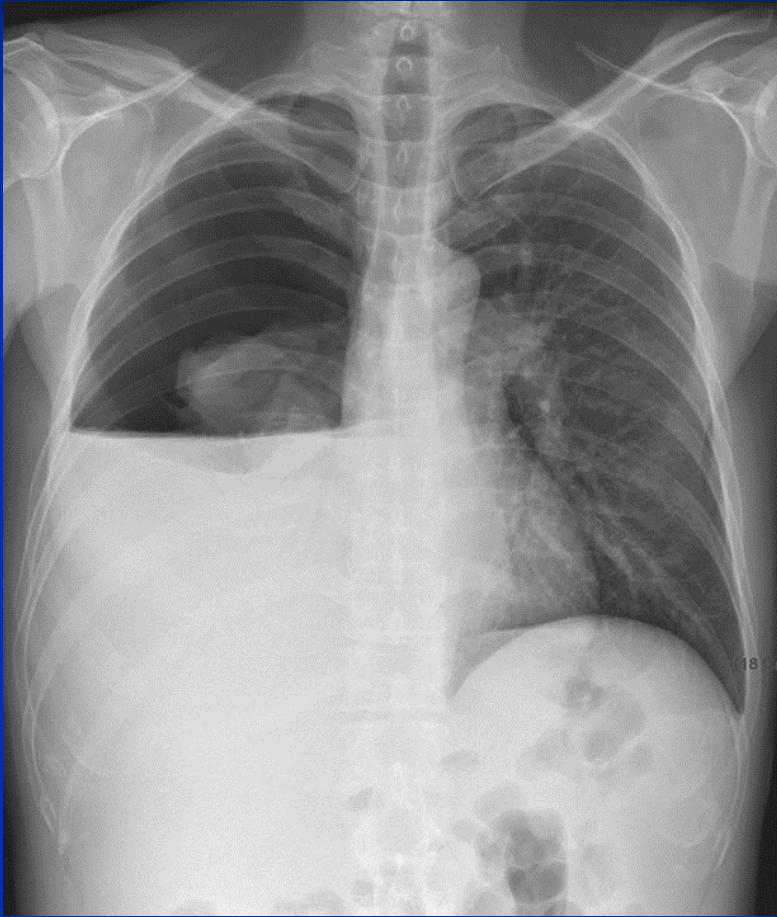


# TRÀN DỊCH – TRÀN KHÍ MÀNG PHỔI





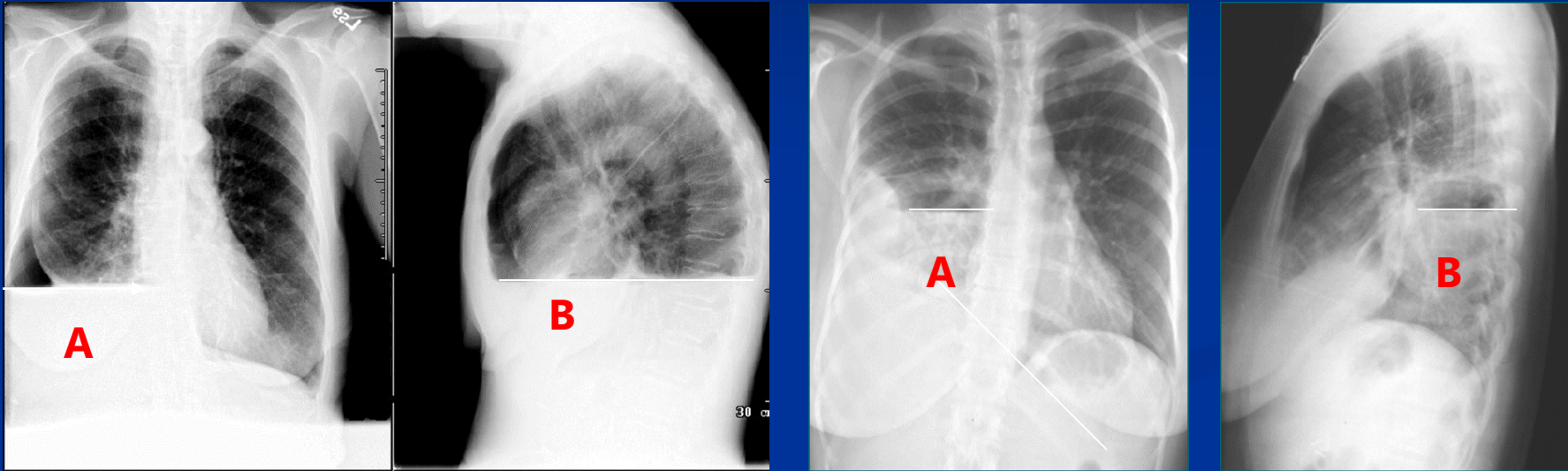
# TRÀN DỊCH – TRÀN KHÍ MÀNG PHỔI



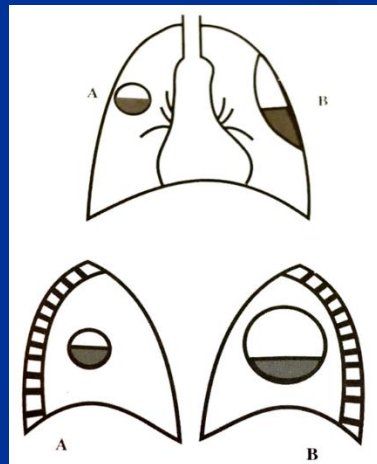
# CHẨN ĐOÁN PHÂN BIỆT TD-TKMP VỚI APXE PHỔI

	Abscess	TD-TKMP
Hình daùng	Troøn	Baàu duïc doïc theo thaøn nh göic
Möüc khí-dòch	$A=B$	$A \neq B$
Bôø	Khoâng ñeàu hoaëc saéc neùt	Saéc neùt
Thaøn nh	Daøy	Moùng
Phoãi	Vò trí bình thöôøng	Di leäch
Maøng phoãi	Khoâng nhìn thaáy	Taùch ra
Maïch maàu/pheá quaân	Beân trong	Khoâng nhìn thaáy

# CHẨN ĐOÁN PHÂN BIỆT TD-TKMP VỚI APXE PHỔI



**A#B** (tràn dịch-tràn khí)



**A=B** (áp xe)