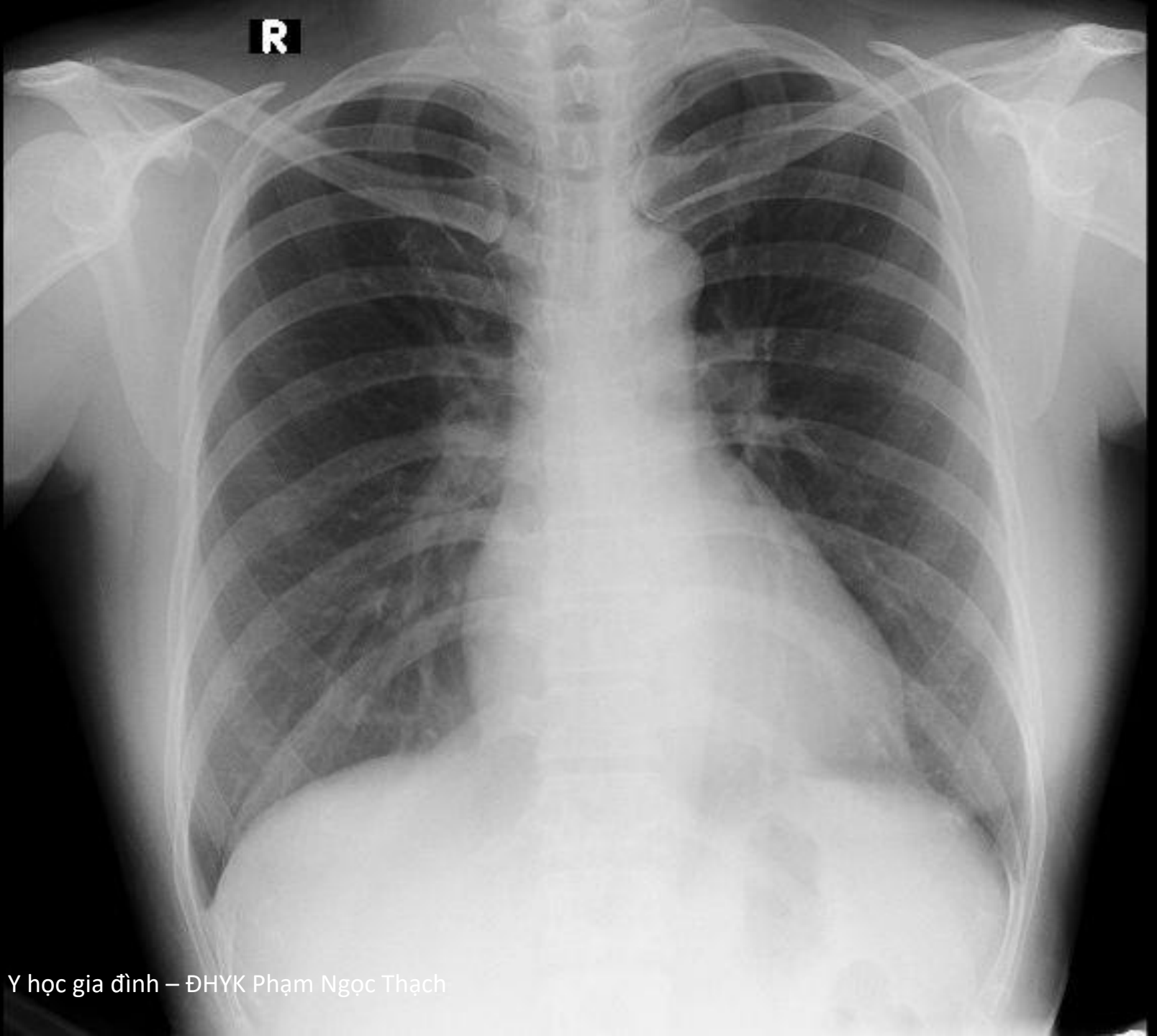

**R**

**Xương**



**khí**

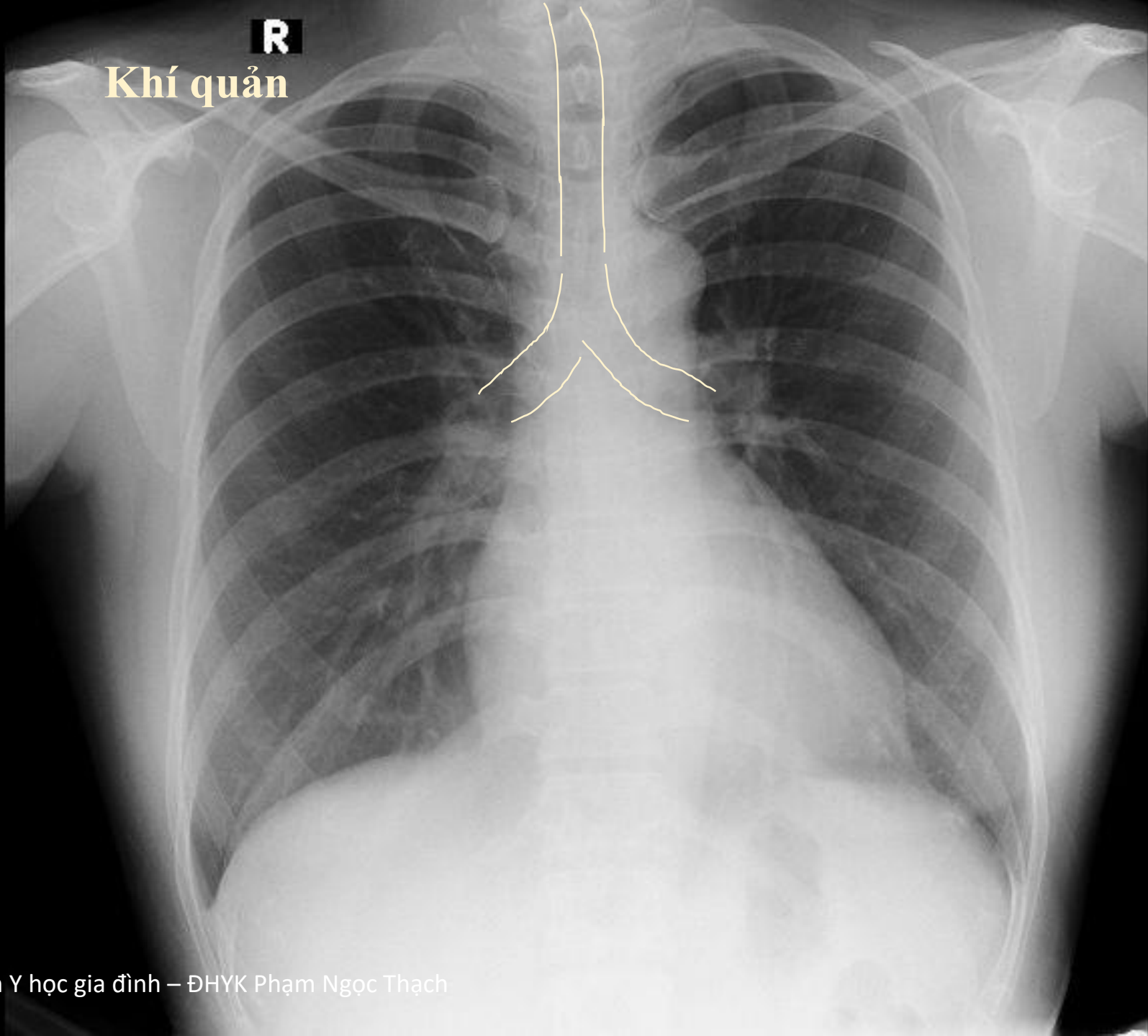


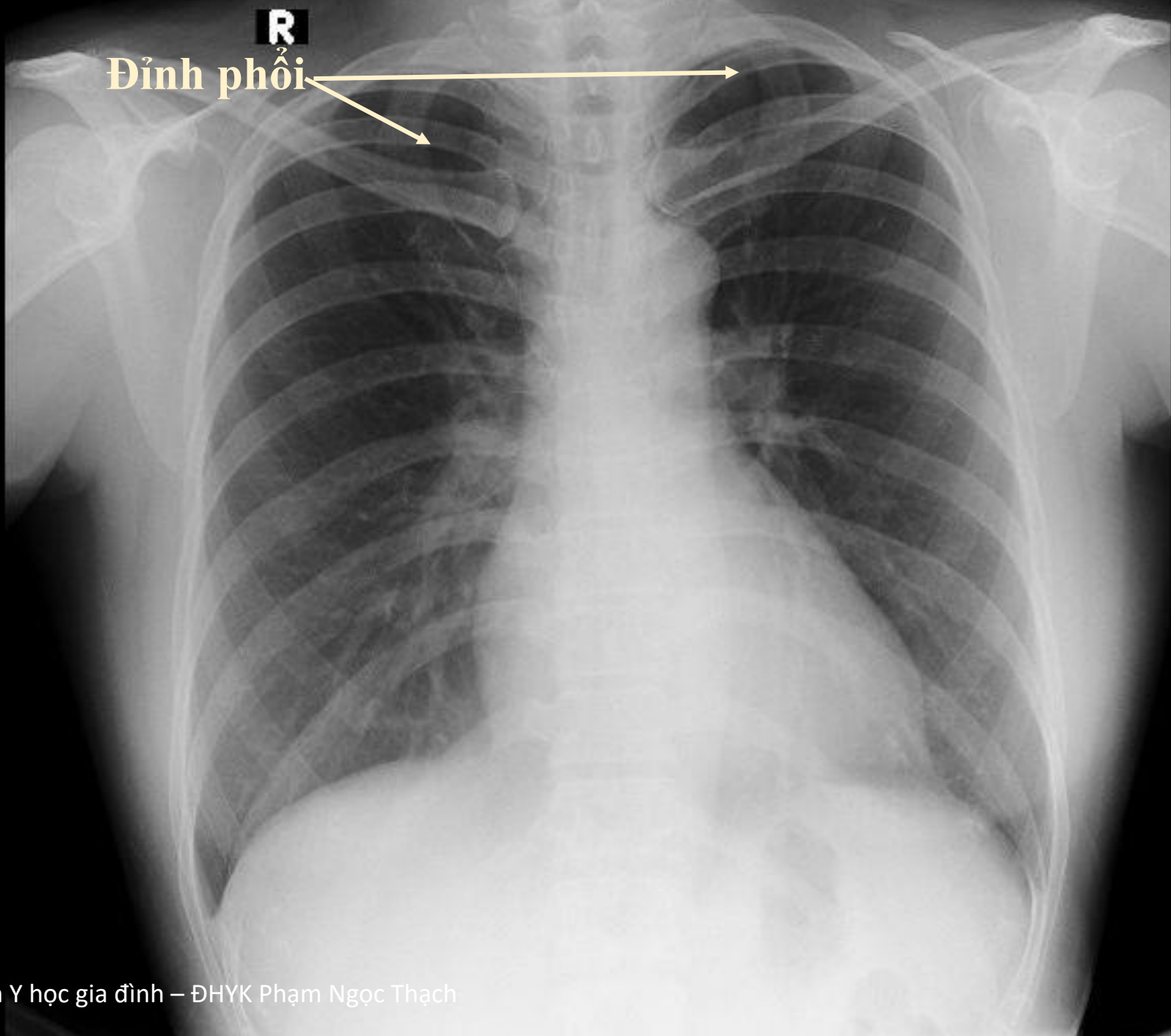
**Mô mềm**



**R**

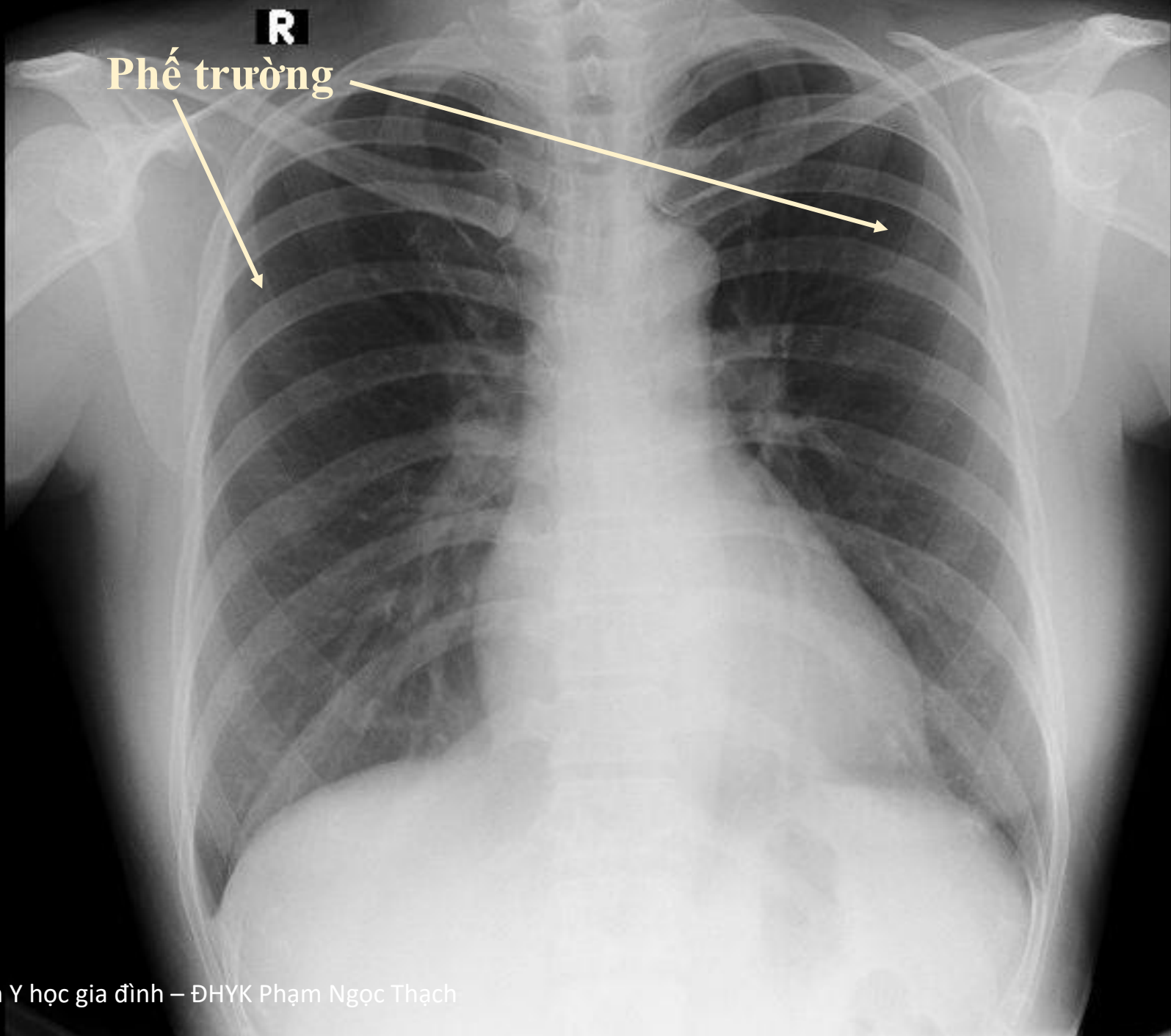
**Khí quản**





R

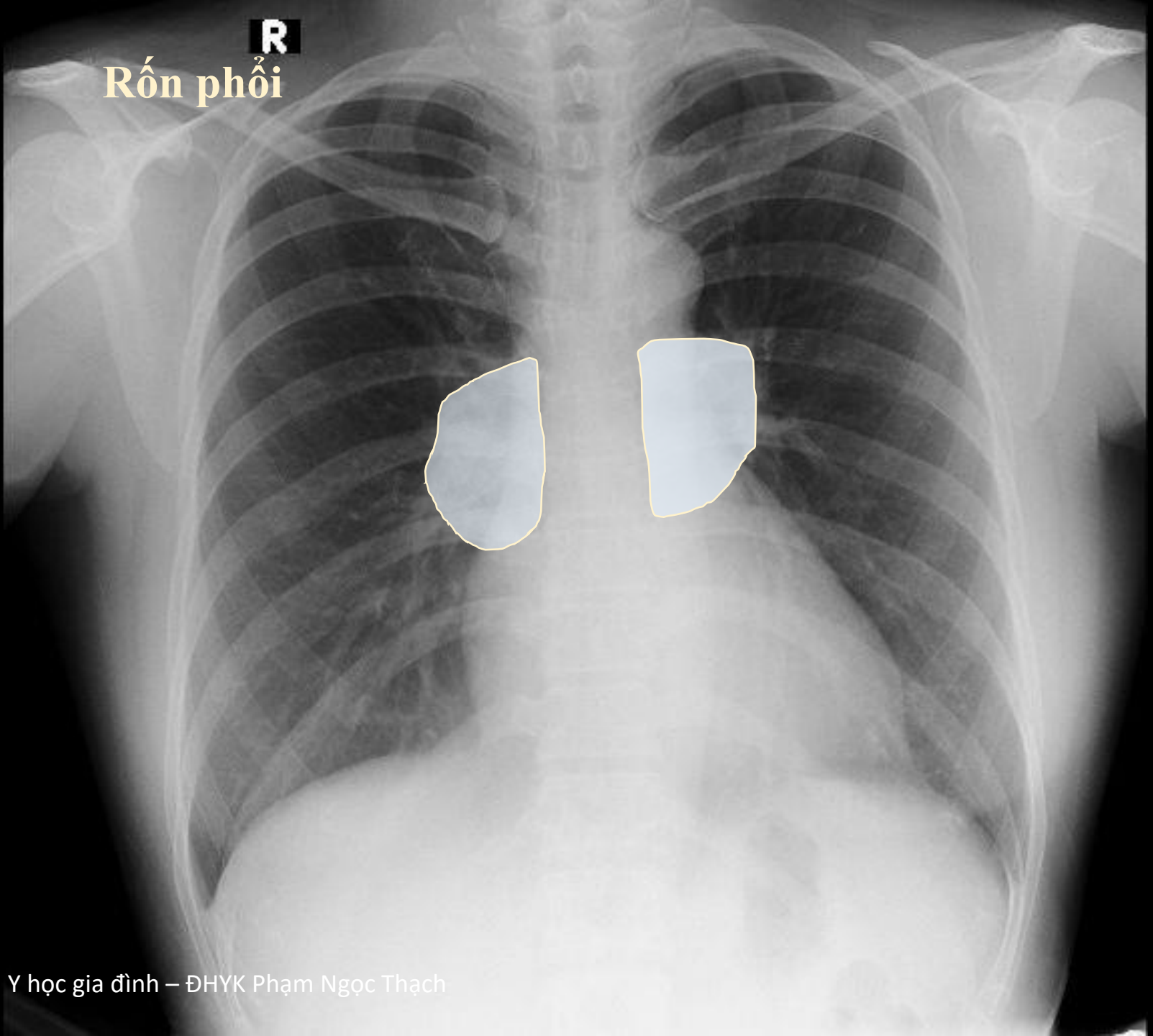
Đỉnh phổi



R

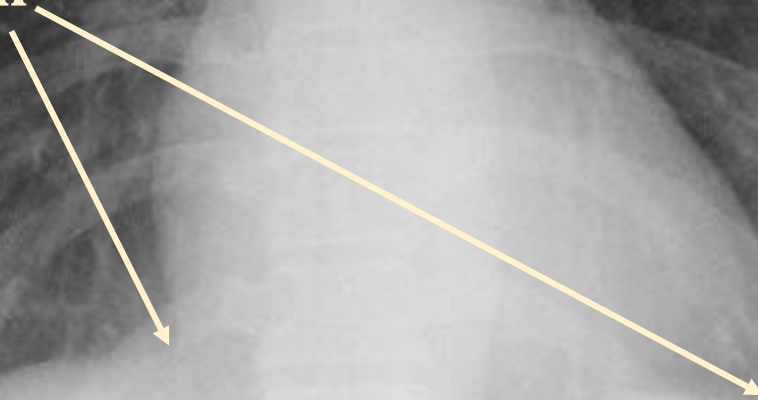
Phế trường

**R**  
Rốn phổi



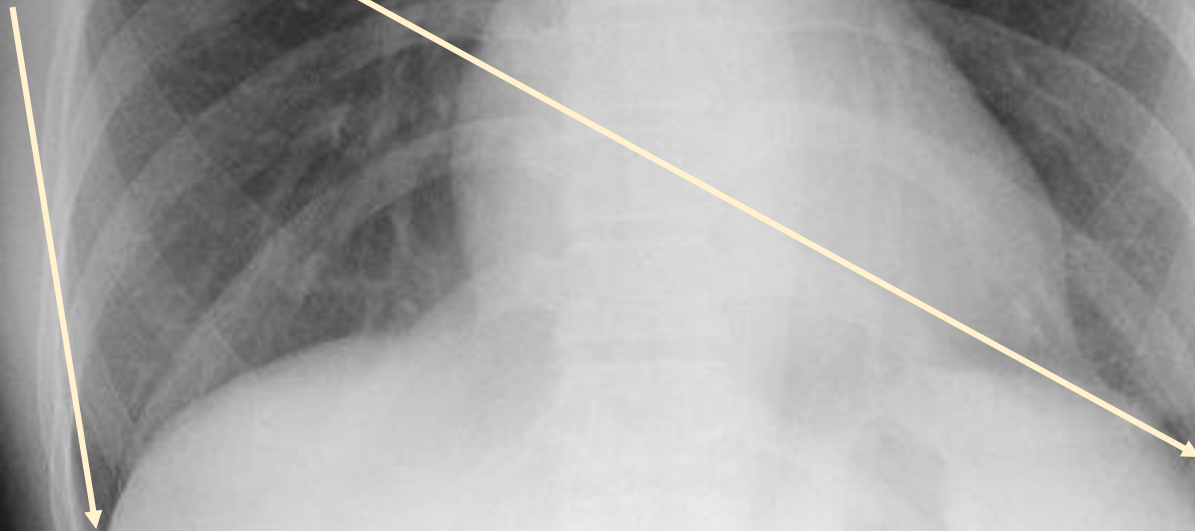
**R**

**Góc tâm hoành**



**R**

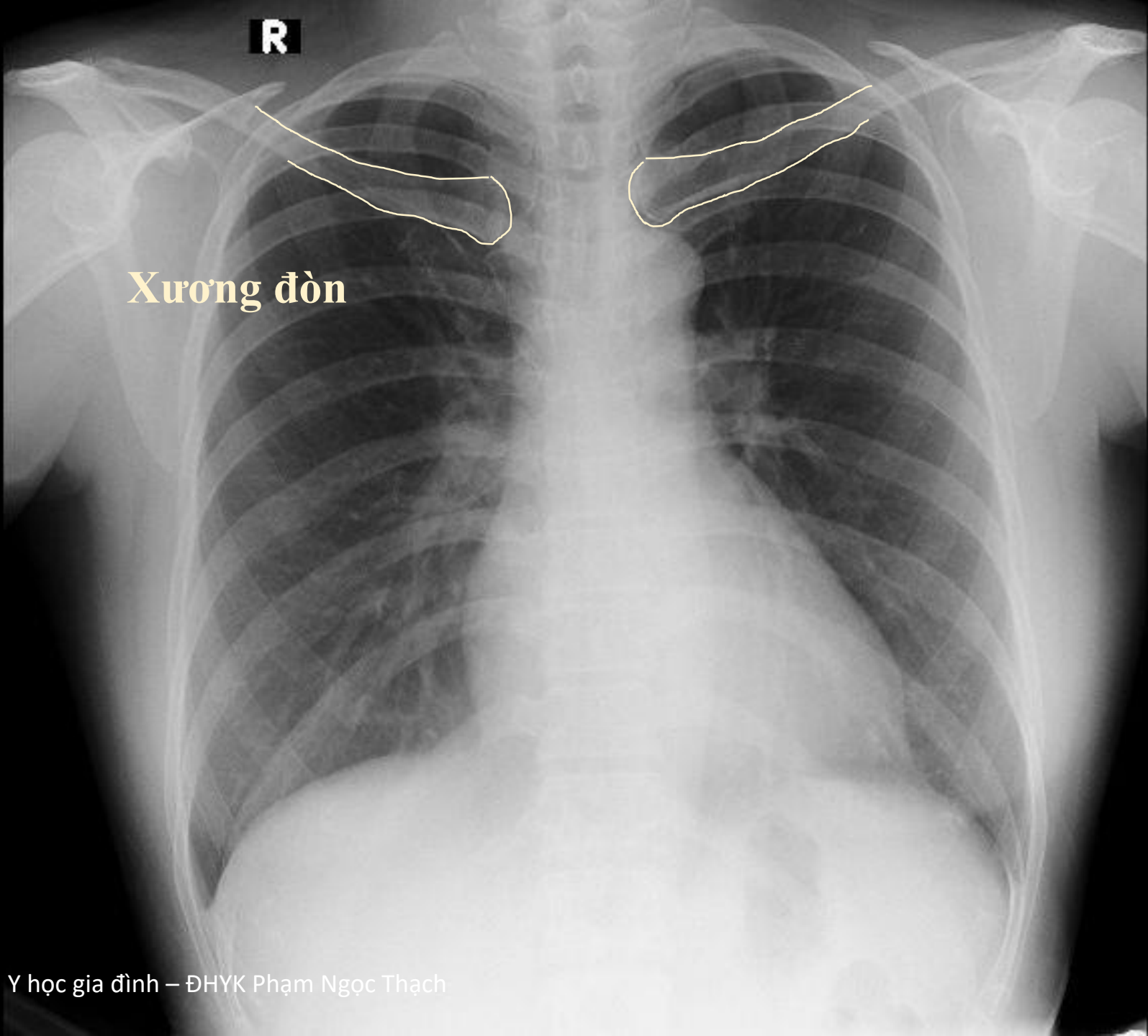
**Góc sườn hoành**





**R**

**Xương đòn**



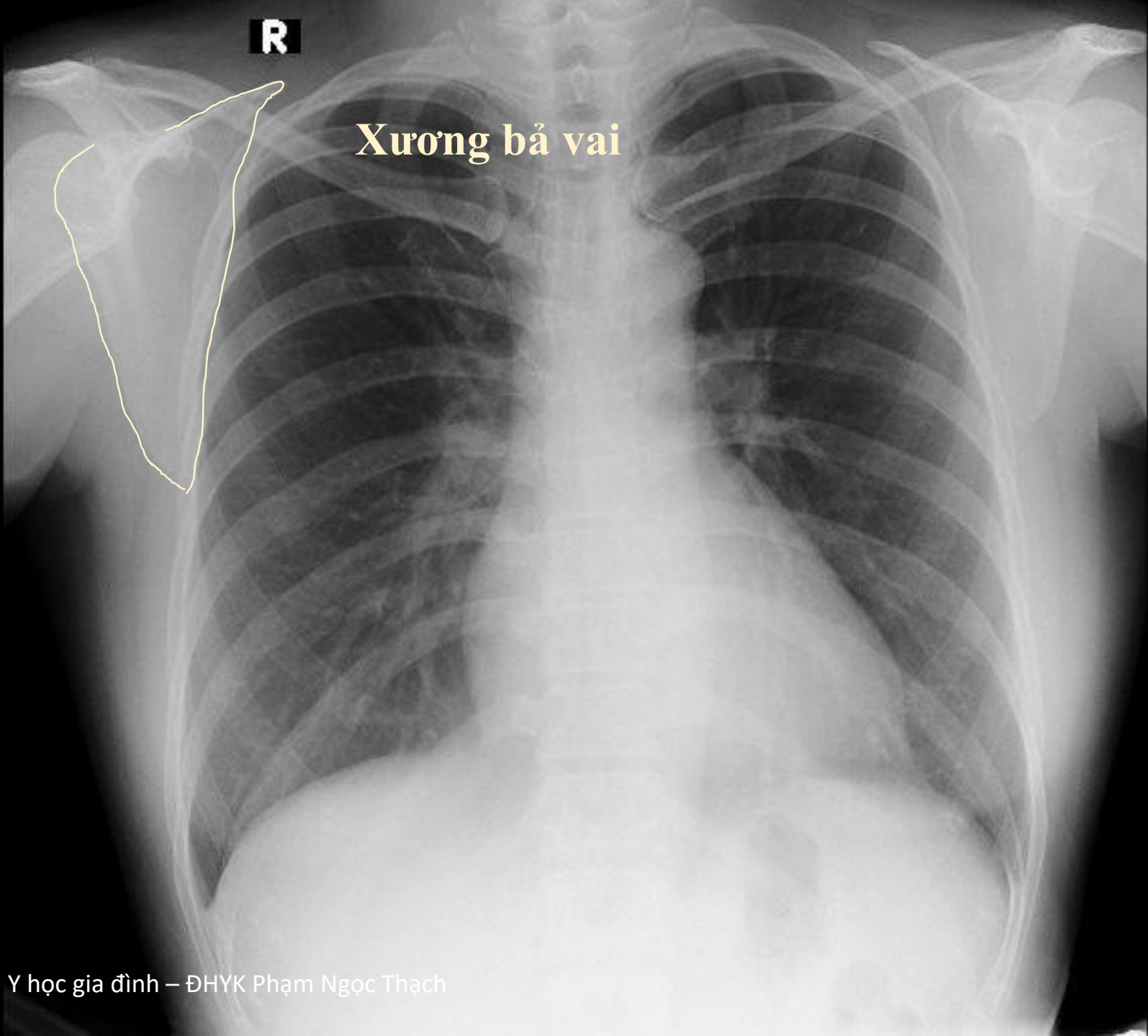
**R**

**Mỏm quạ**



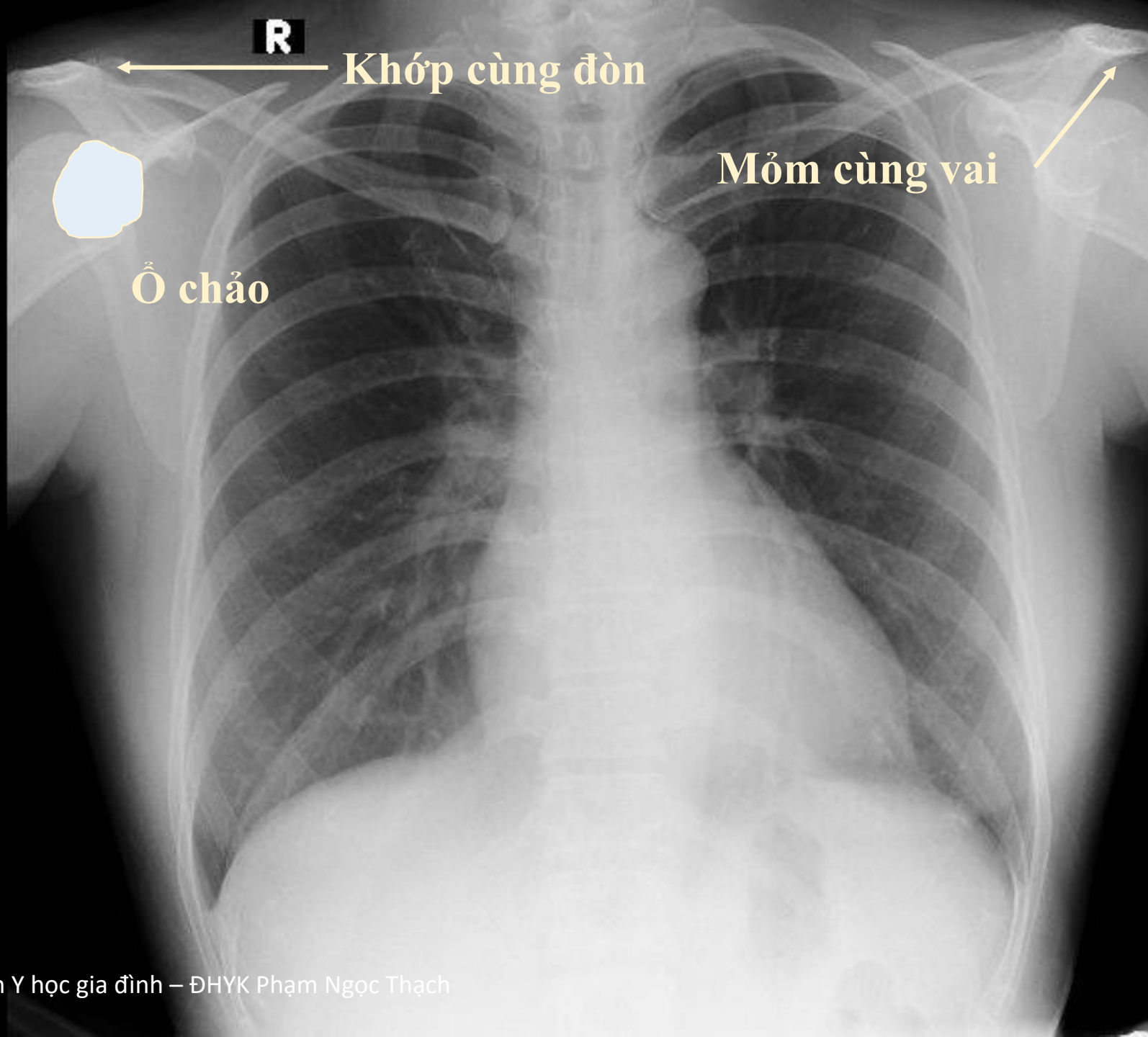
**R**

**Xương bả vai**



**R**

**Đầu xương cánh tay**



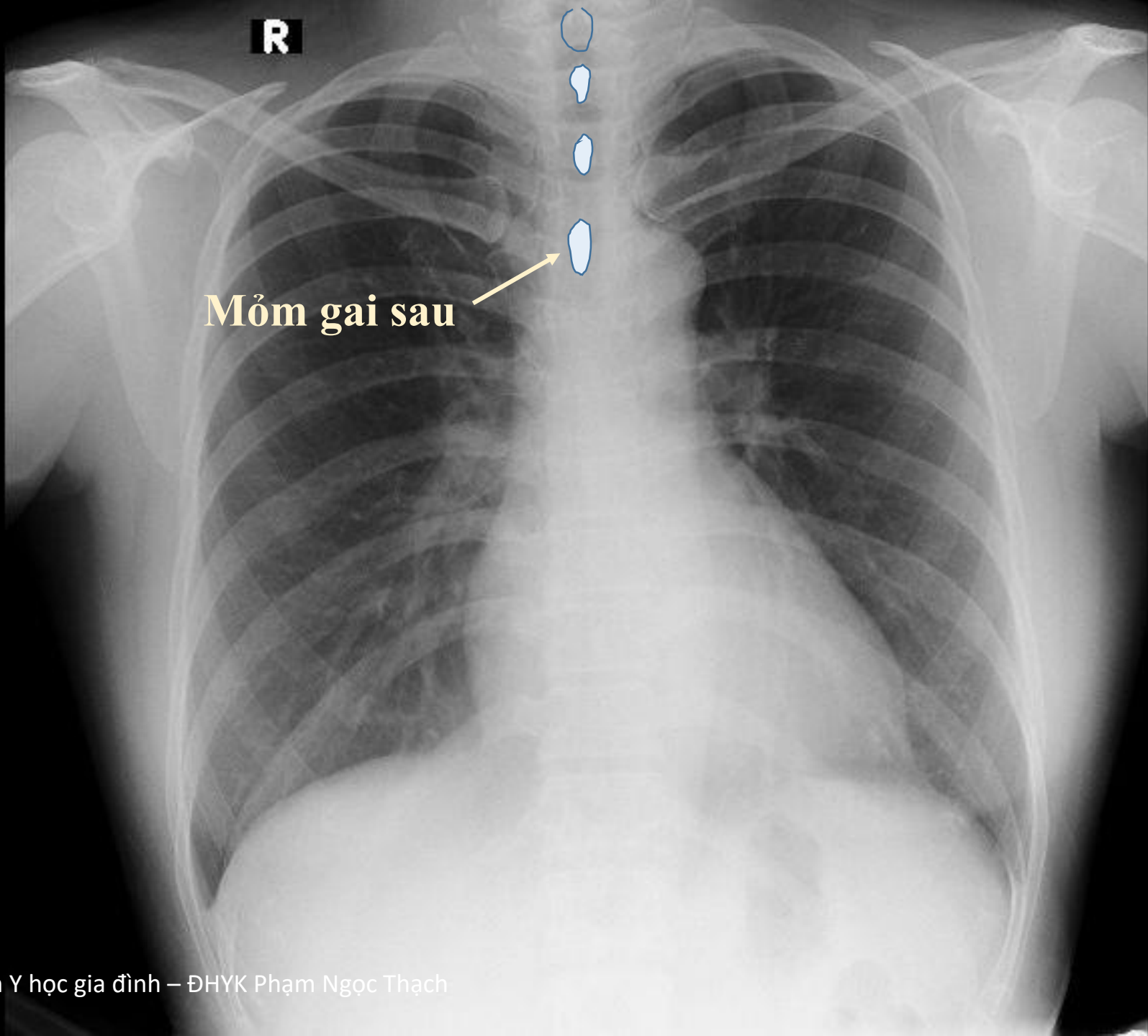
**R**

**Khớp cùng đòn**



**Ổ chảo**

**Mỏm cùng vai**



**R**

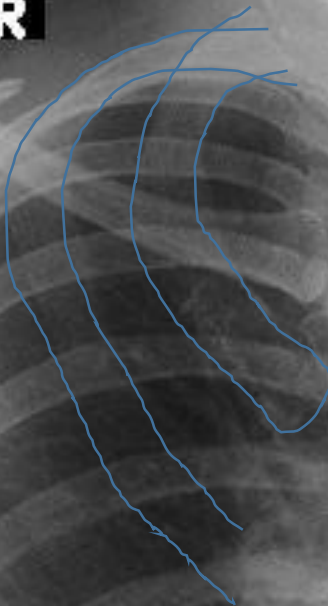
**Mỏm gai sau**

**R**

**Thân sống**



**R**



**Xương sườn**



**R**

**Xoang  
tĩnh mạch trên**

**R**

**Nhĩ phải**



**R**

**động mạch  
Thượng đòn**

**R**

**Cung động mạch chủ**

**R**

**động mạch chủ**


**R**

**động mạch phổi trái**



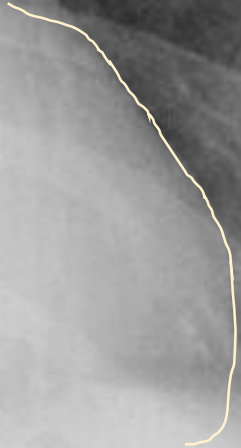**R**

**Nhĩ trái**



**R**

**Thắt trái**





**R**

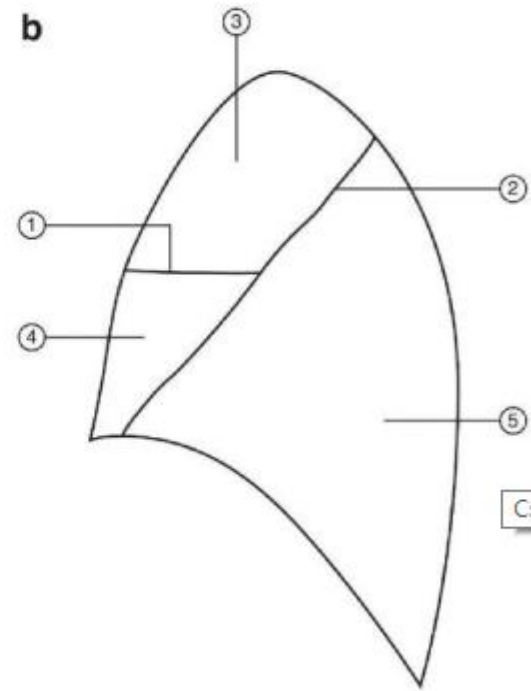
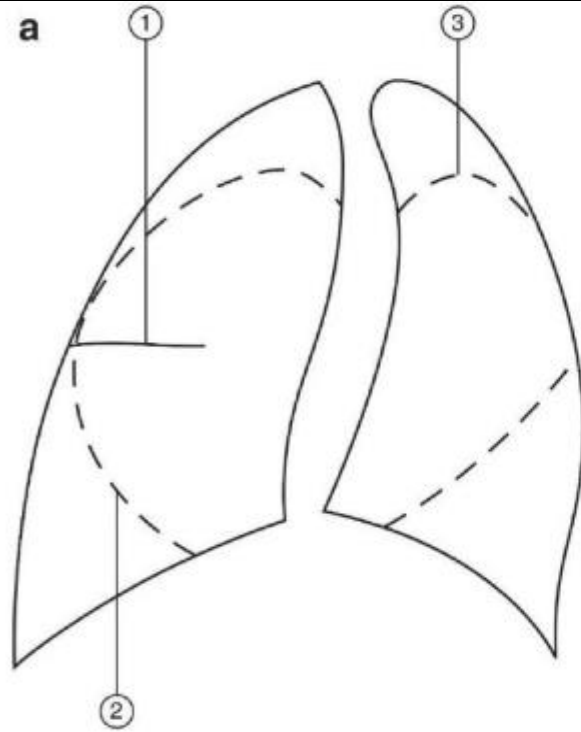
**Vòm hoành**



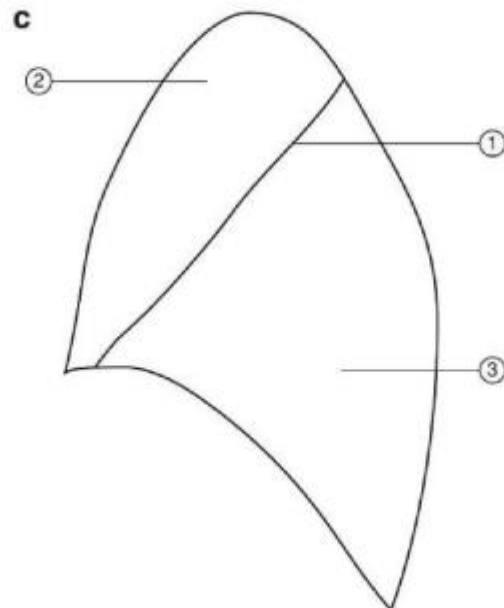
**R**

**Hơi trong dạ dày**





C:\Users\Ac



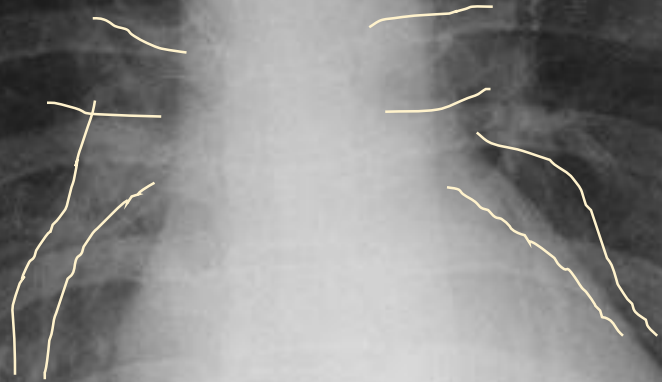
**R**

**Rãnh phổi nhỏ**

**Rãnh phổi lớn**

**R**

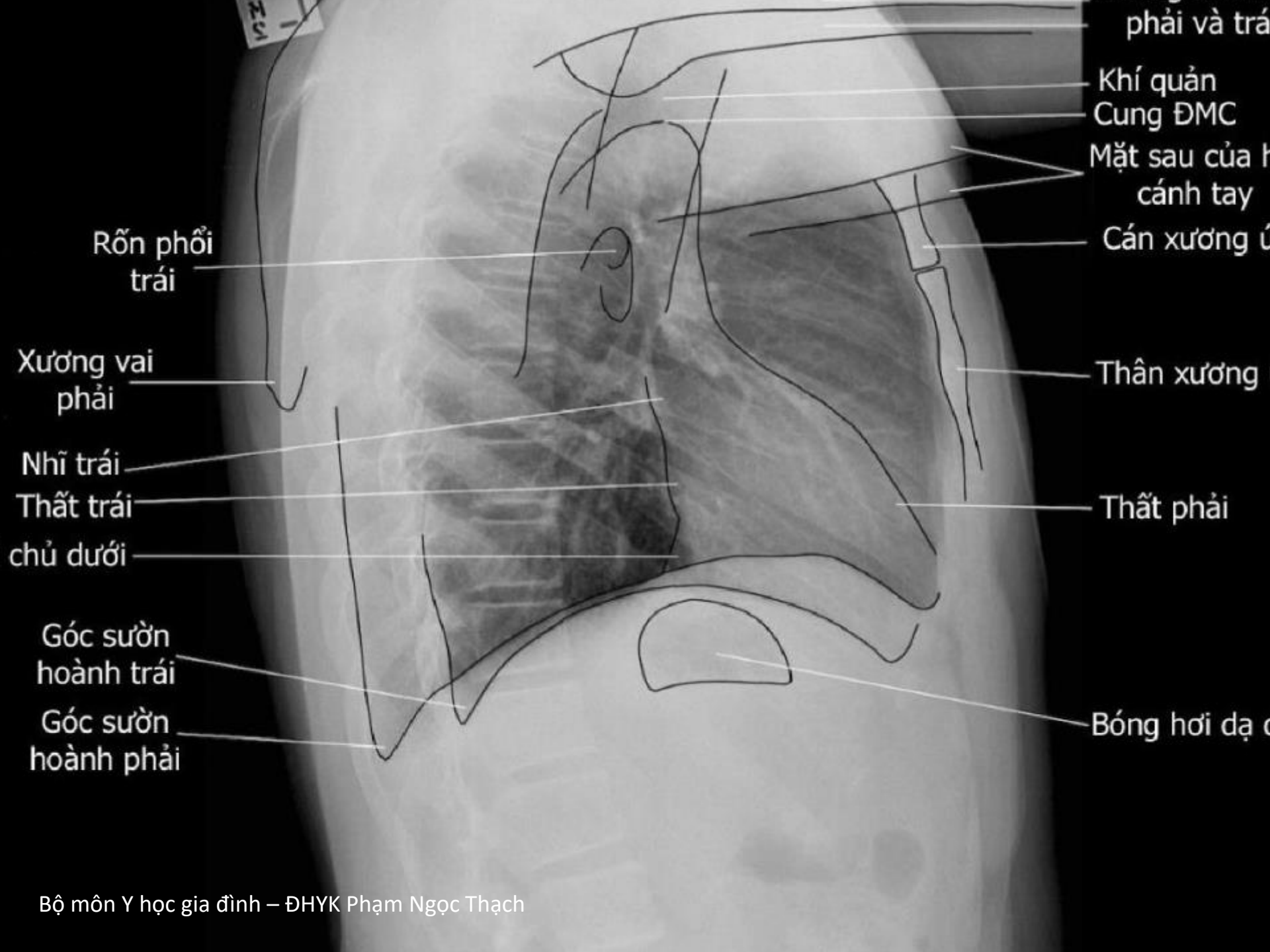
# Động mạch Phổi



**R**

**Kích thước tim**

**Kích thước lồng ngực**



phải và trái

Khí quản

Cung ĐMC

Mặt sau của h  
cánh tay

Cán xương ú

Thân xương

Thắt phải

Bóng hơi dạ c

Rõn phổi  
trái

Xương vai  
phải

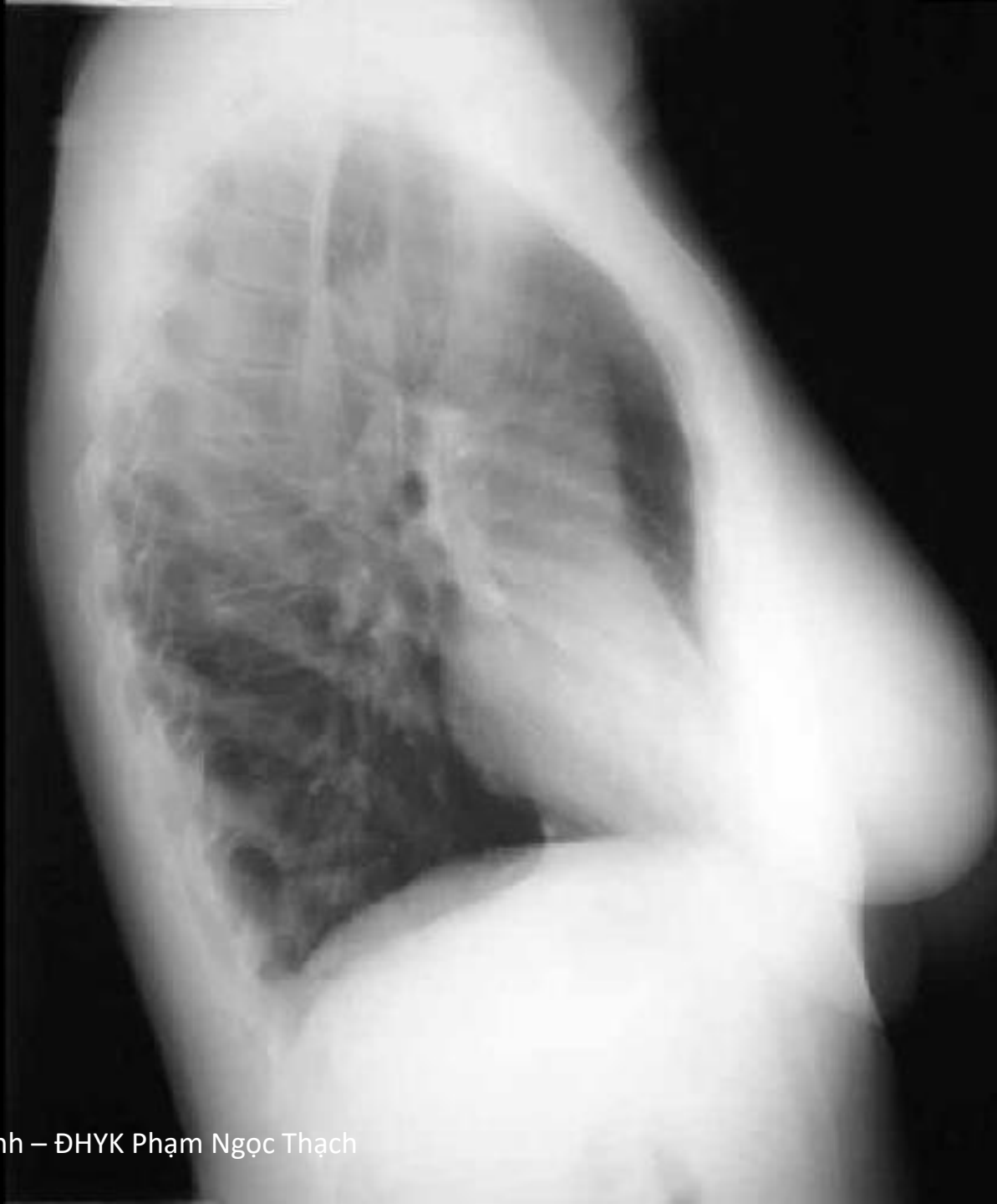Nhĩ trái

Thắt trái

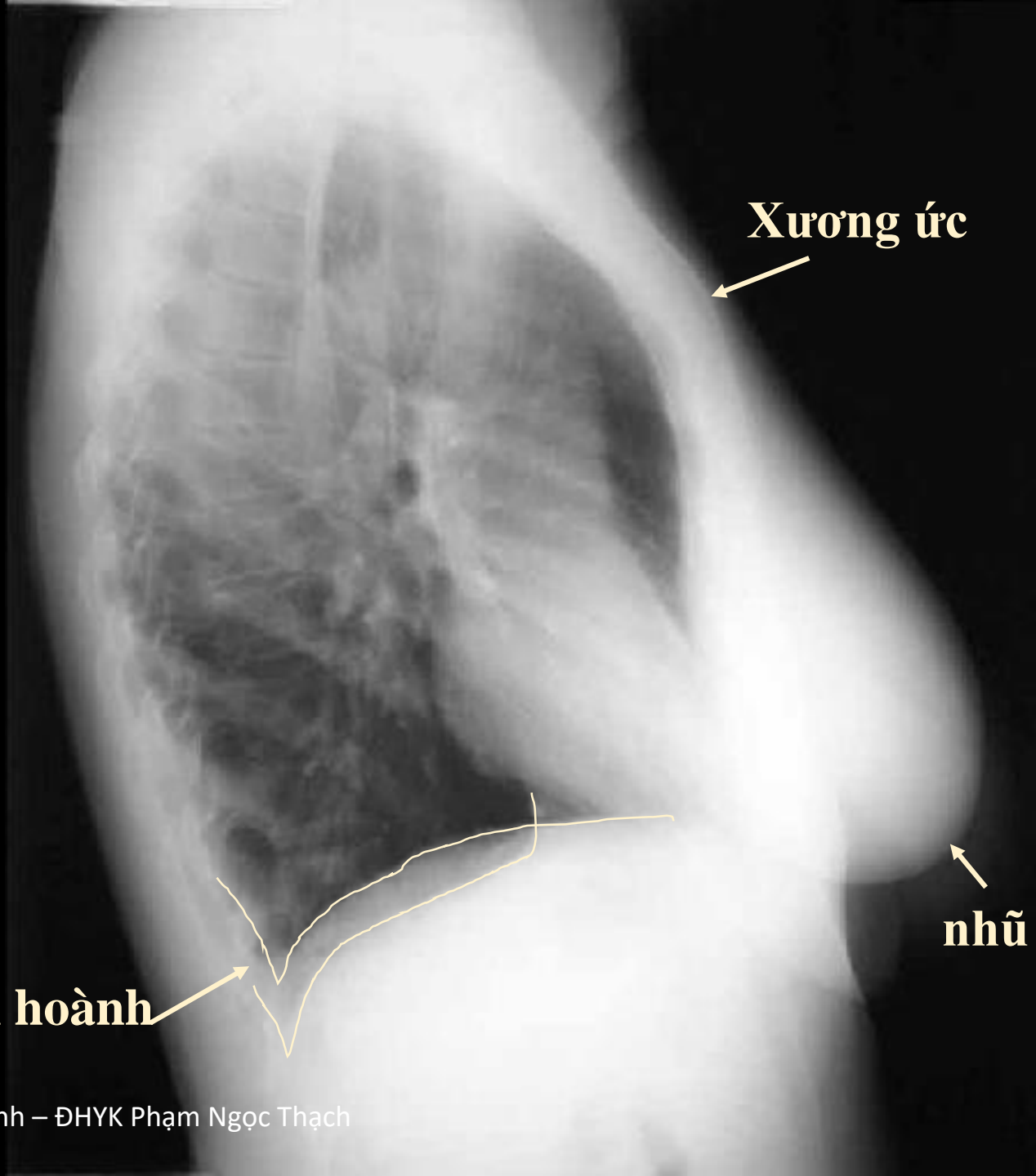
chủ dưới

Góc sườn  
hoành trái

Góc sườn  
hoành phải



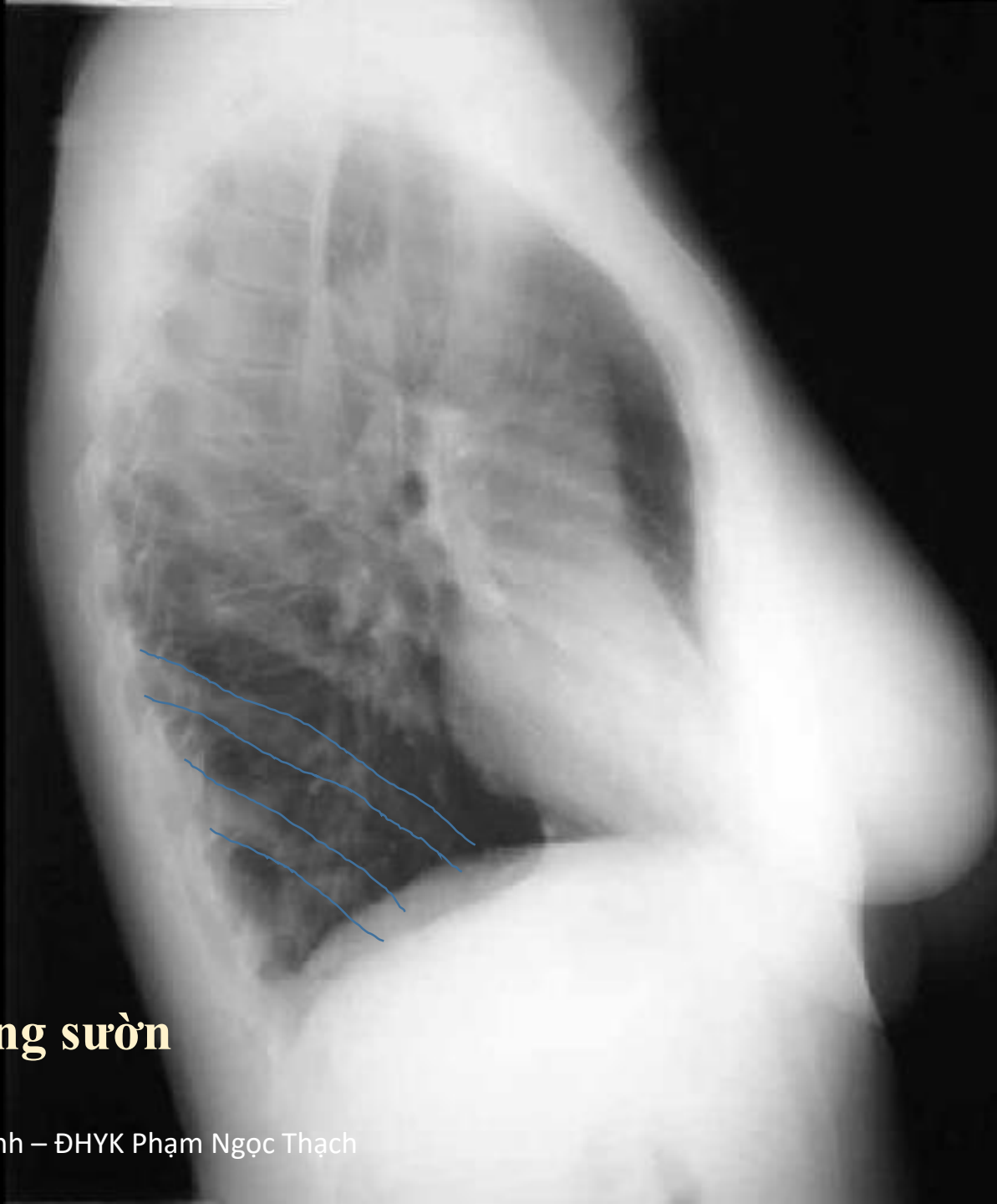




**Xương ức**

**nhũ**

**Vòm hoành**




## **Xương sườn**

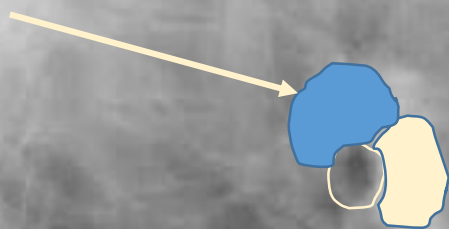
**Phế quản  
thùy trên**

**Phế quản  
thùy dưới**

**Khí quản**



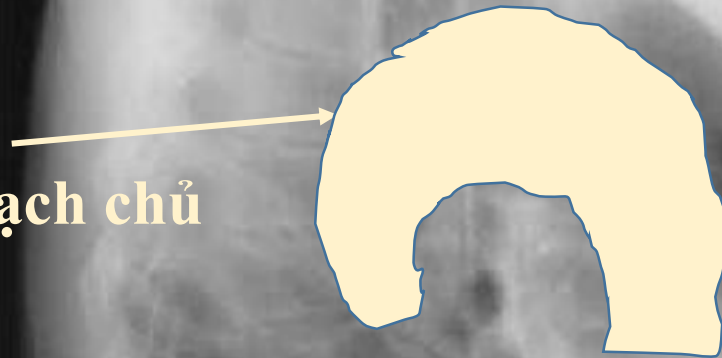**Động mạch  
phổi trái**

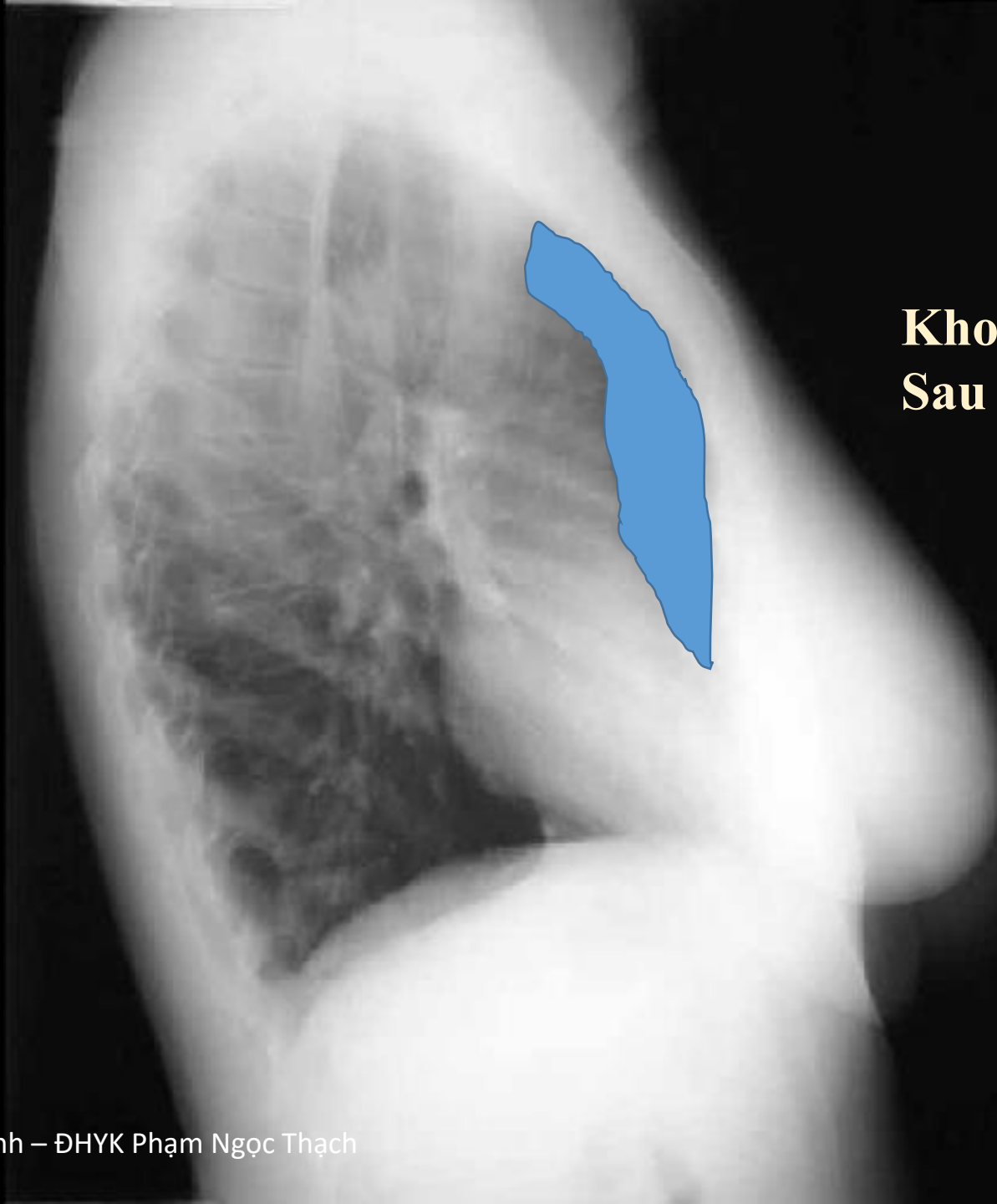

**Động mạch  
phổi phải**

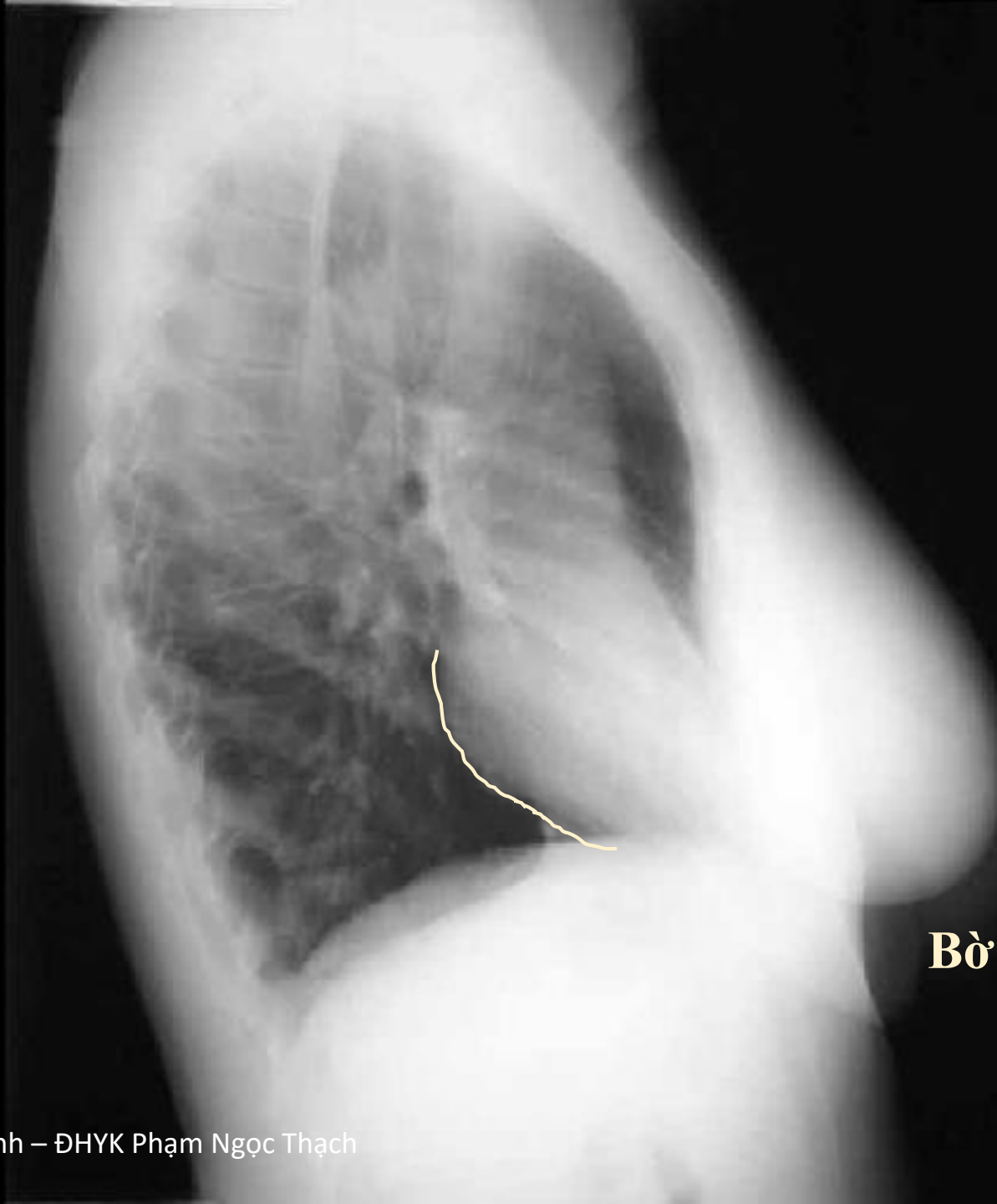

**Cung  
động mạch chủ**

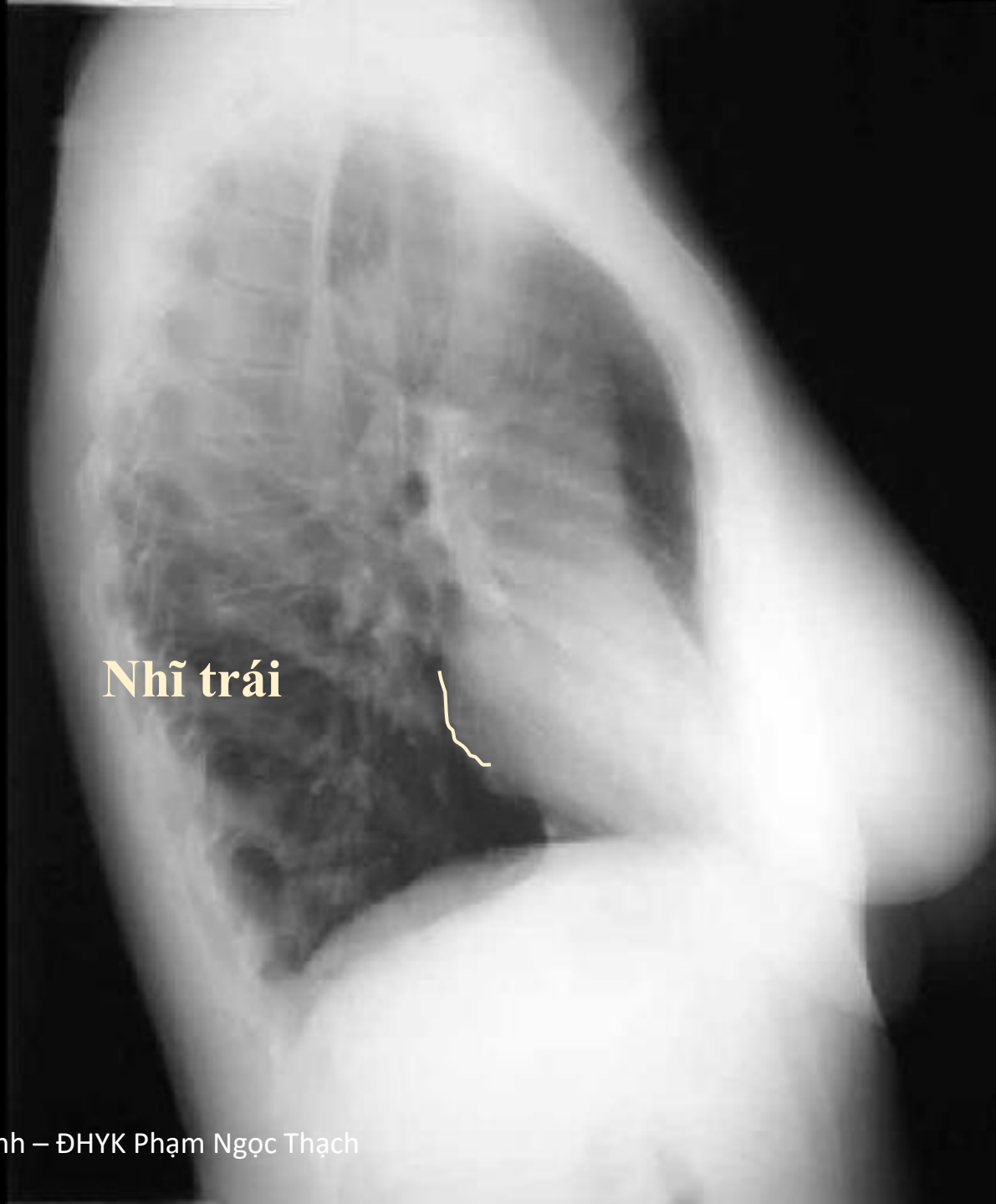




**Khoảng sang  
Sau xương ức**

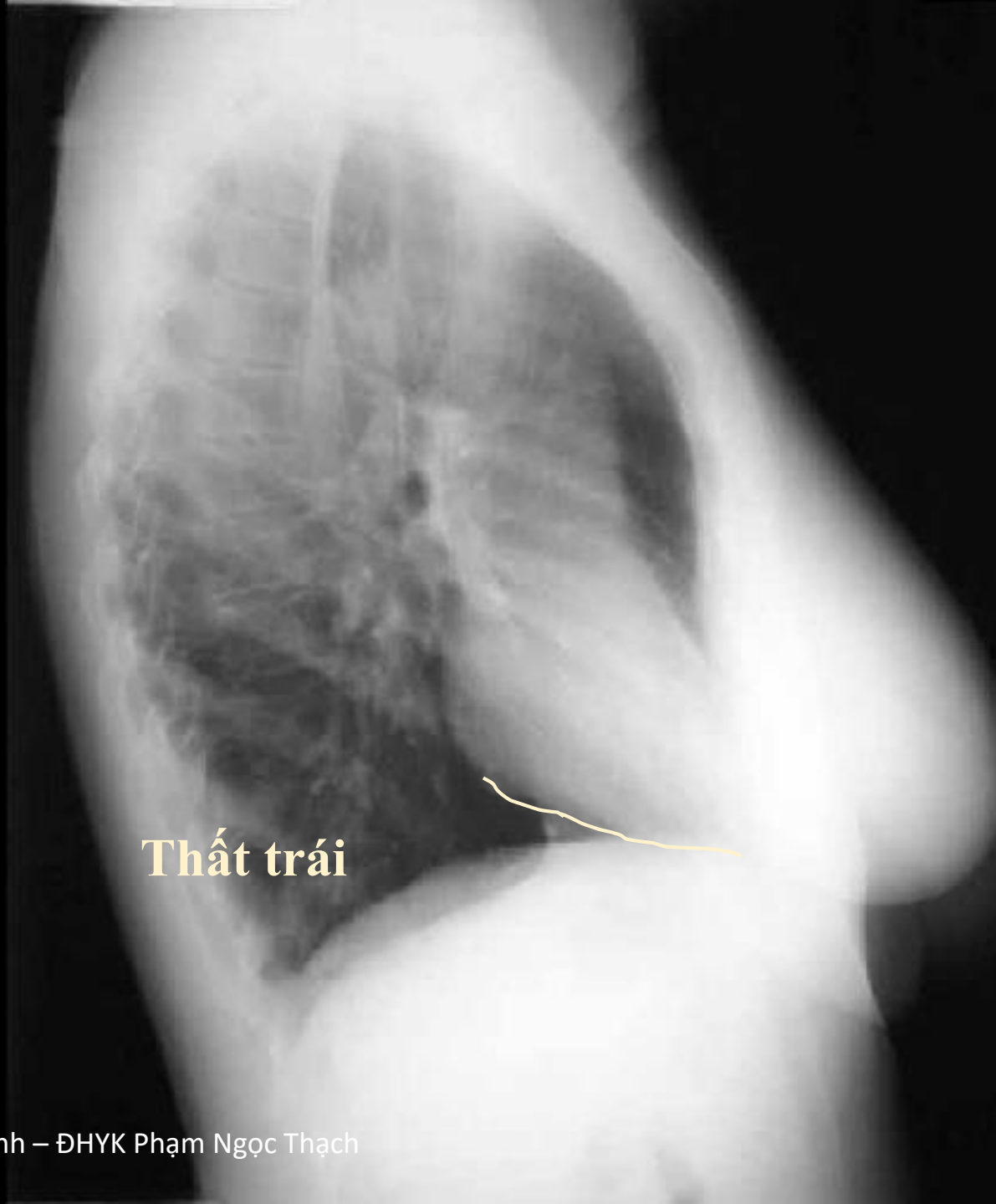


**Bờ sau tim**




**Nhĩ trái**





**Thất trái**



**Bờ sau xoang  
tĩnh mạch dưới**



Rãnh phổi lớn bên trái

Rãnh phổi nhỏ  
bên phải

Rãnh phổi lớn bên phải