



NHẬN BIẾT VỊ TRÍ SANG THƯƠNG DA (CÁC TỔN THƯƠNG CƠ BẢN)

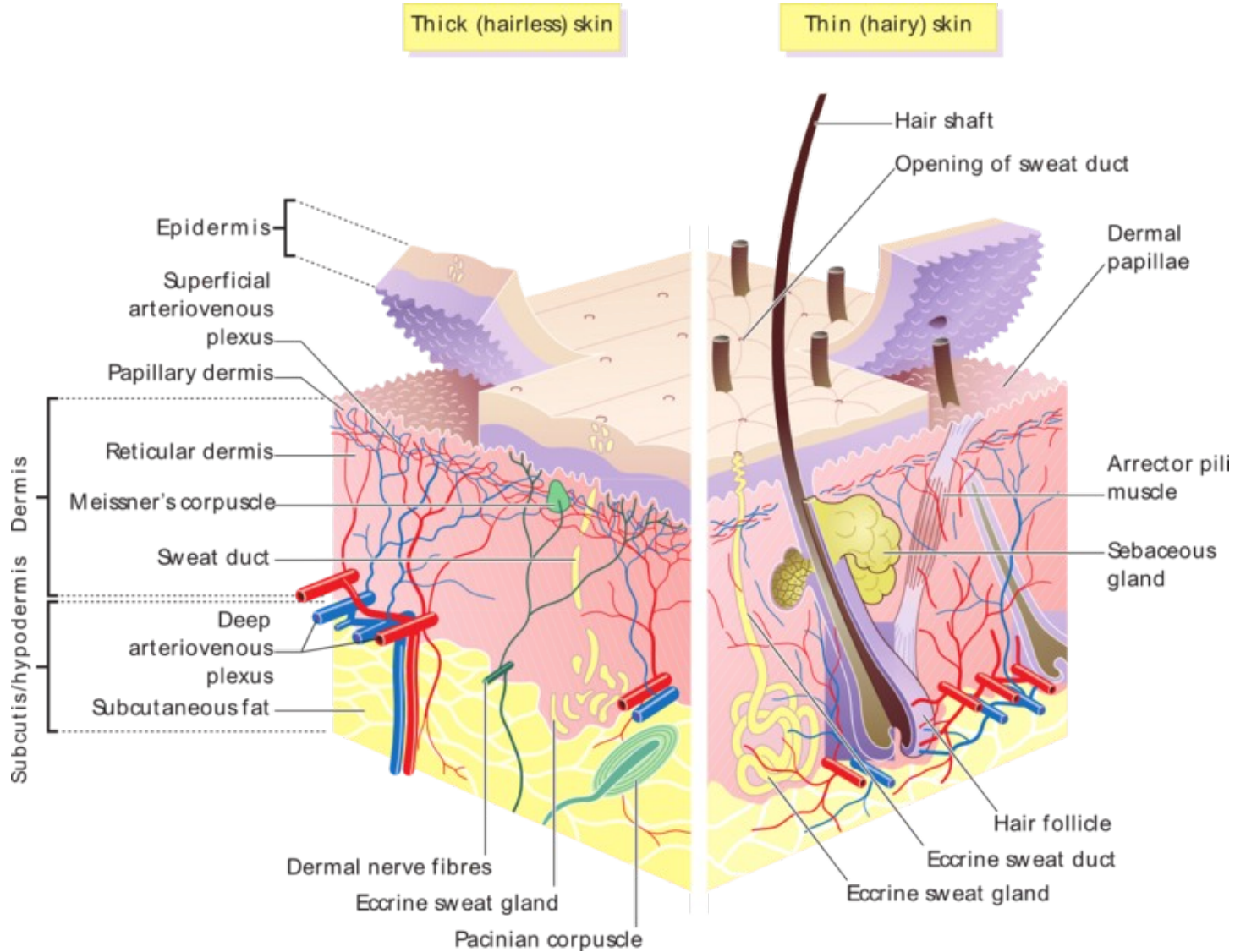
TS.BS Võ Thành Liêm

MỤC TIÊU VÀ CẤU TRÚC BÀI GIẢNG

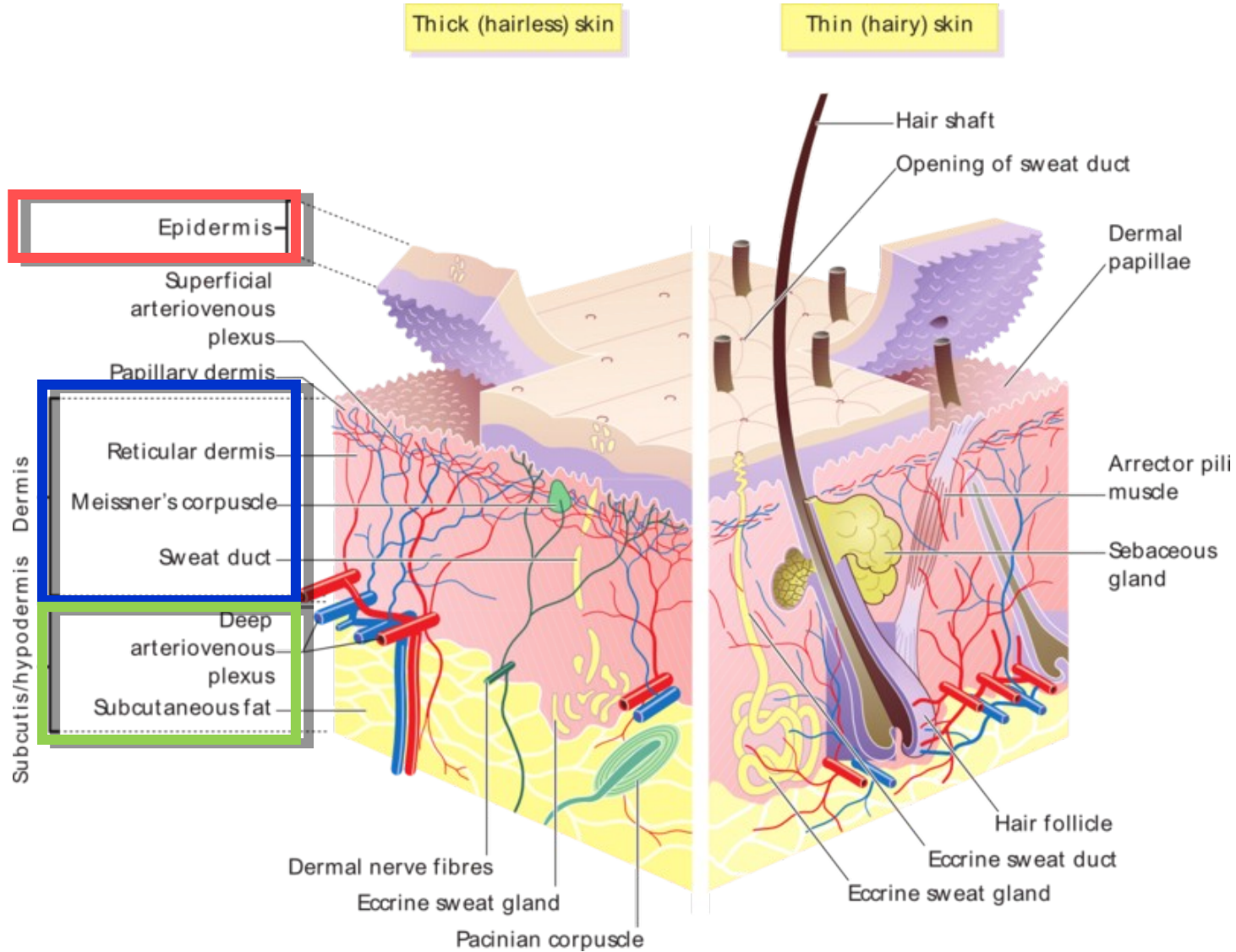
- Mục tiêu
 - Mô tả cấu trúc da và các phần phụ
 - Xác định vị trí bệnh lý của da
- Cấu trúc bài giảng
 - Ca lâm sàng ví dụ
 - Nhắc lại cấu trúc sang da
 - Đánh giá vị trí sang thương da



CẤU TRÚC DA VÀ PHẦN PHỤ



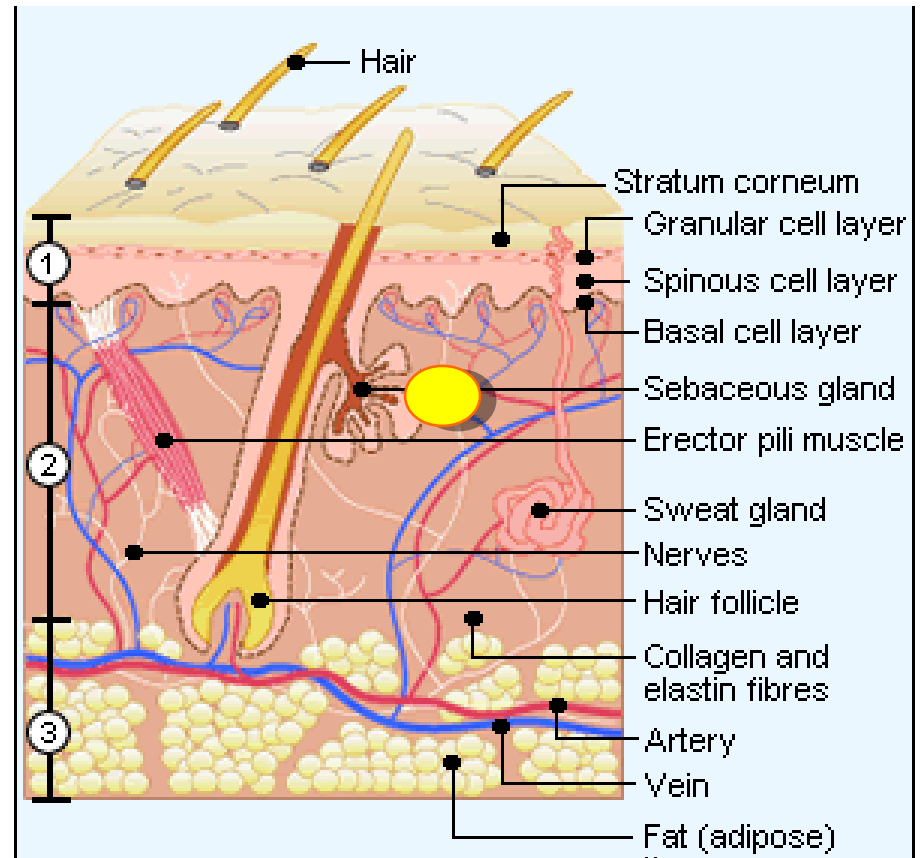
CẤU TRÚC DA VÀ PHẦN PHỤ



CẤU TRÚC DA VÀ PHẦN PHỤ

Vị trí tuyến bã?

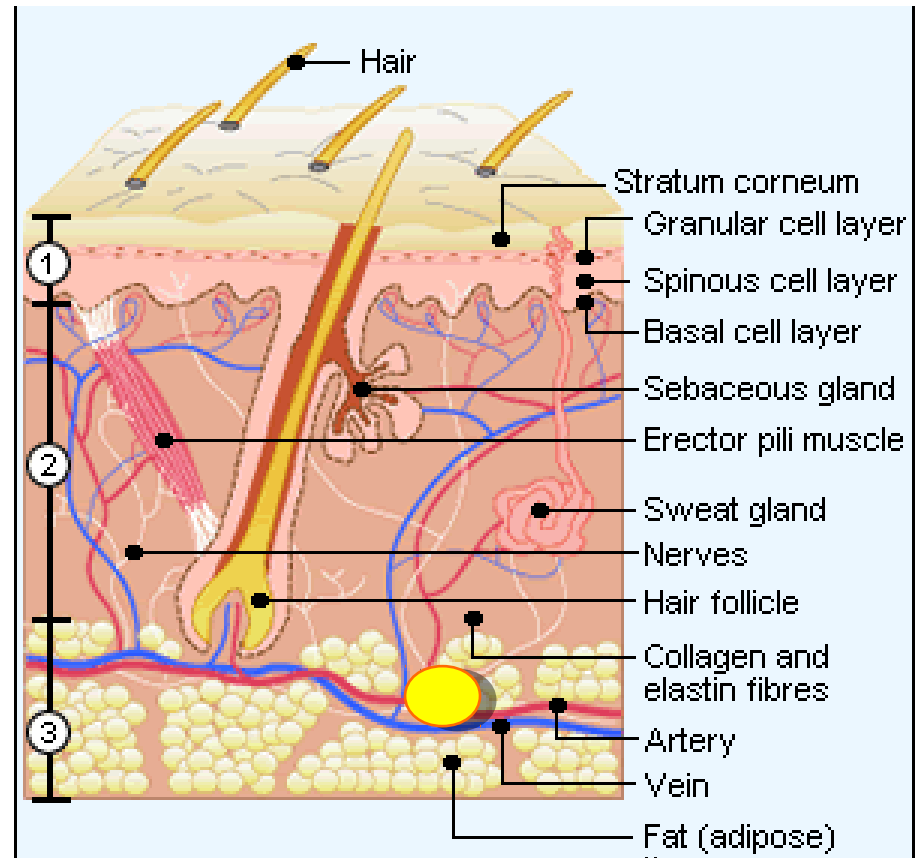
- Thượng bì
- Giữa thượng bì-bì
- Bì
- giữa bì và hạ bì
- Hạ bì



CẤU TRÚC DA VÀ PHẦN PHỤ

Vị trí mạch máu?

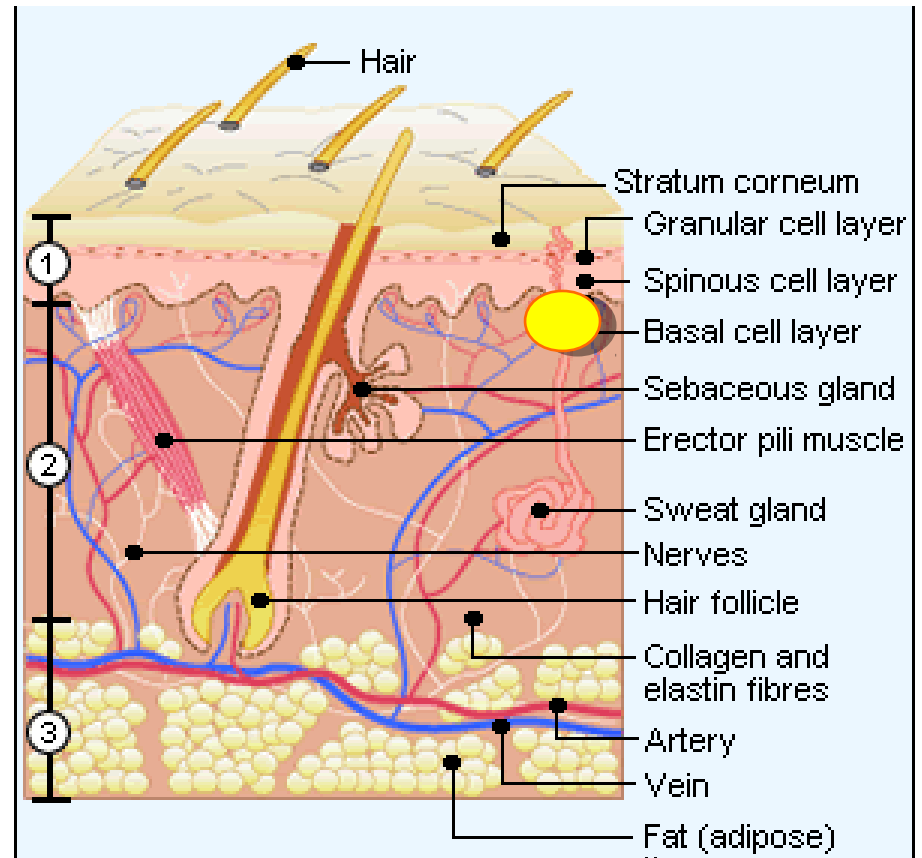
- Thượng bì
- Giữa thượng bì-bì
- Bì
- giữa bì và hạ bì
- Hạ bì



CẤU TRÚC DA VÀ PHẦN PHỤ

Vị trí mao mạch?

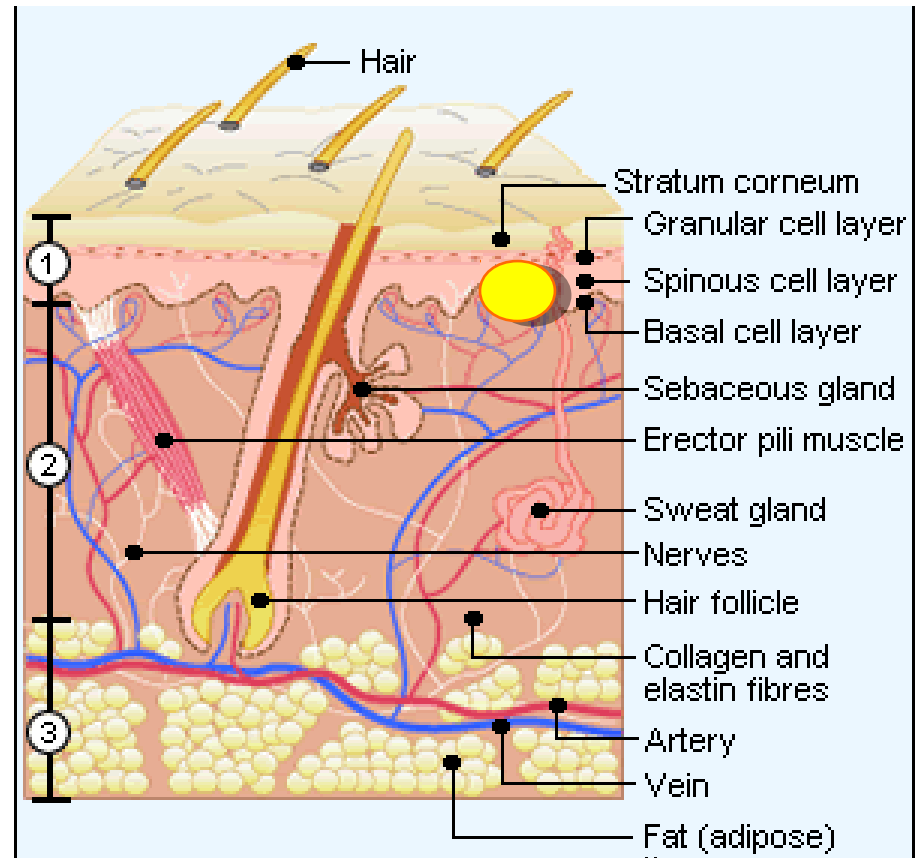
- Thượng bì
- Giữa thượng bì-bì
- Bì
- giữa bì và hạ bì
- Hạ bì



CẤU TRÚC DA VÀ PHẦN PHỤ

Vị trí hồng ban dát?

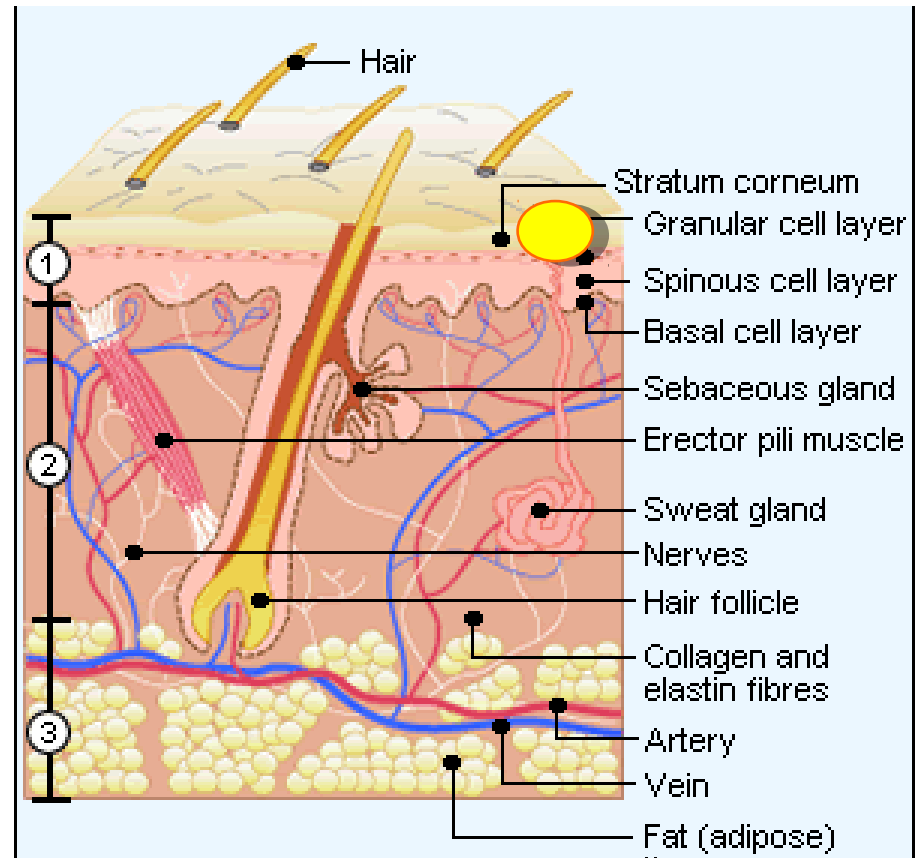
- Thượng bì
- Giữa thượng bì-bì
- Bì
- giữa bì và hạ bì
- Hạ bì



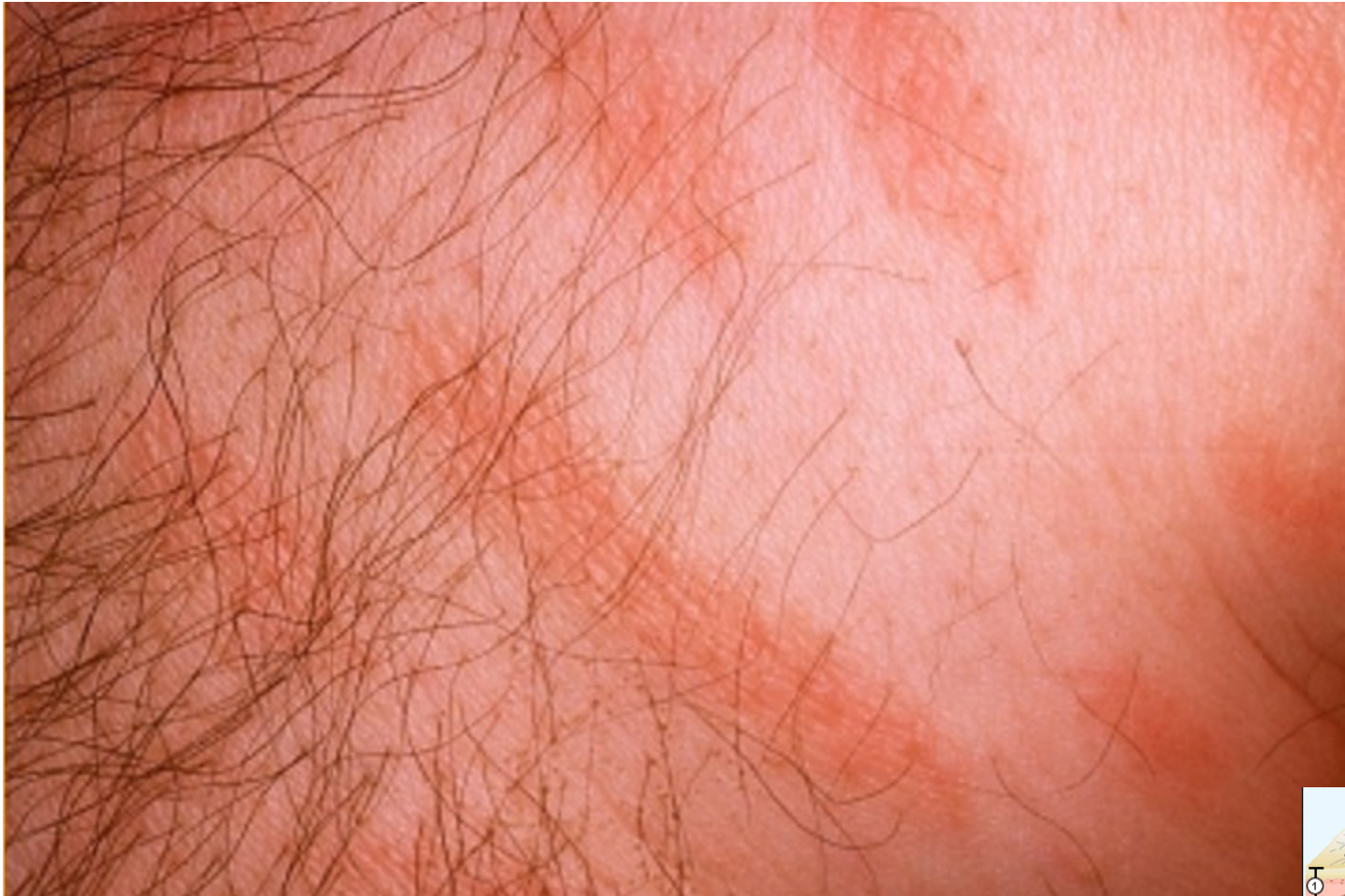CẤU TRÚC DA VÀ PHẦN PHỤ

Vị trí mụn cóc?

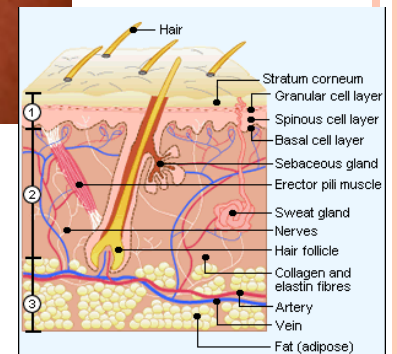
- Thượng bì
- Giữa thượng bì-bì
- Bì
- giữa bì và hạ bì
- Hạ bì



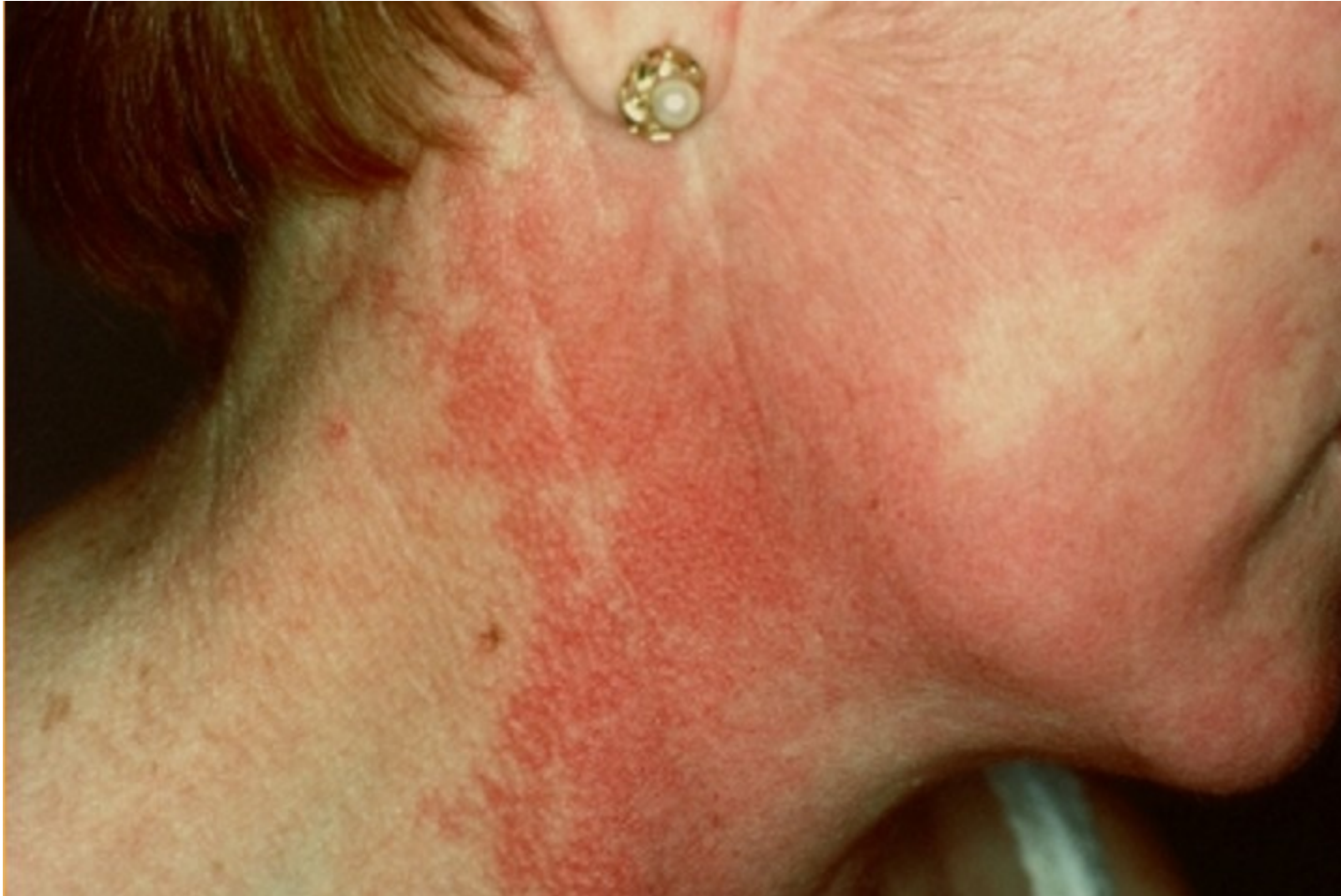XÁC ĐỊNH VỊ TRÍ SANG THƯƠNG DA



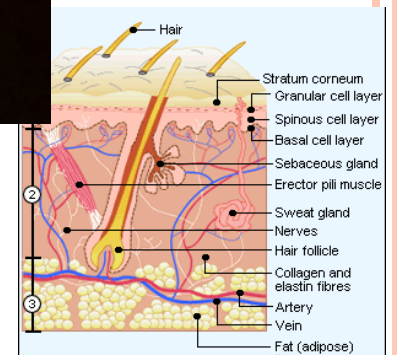
○ Hồng ban dát



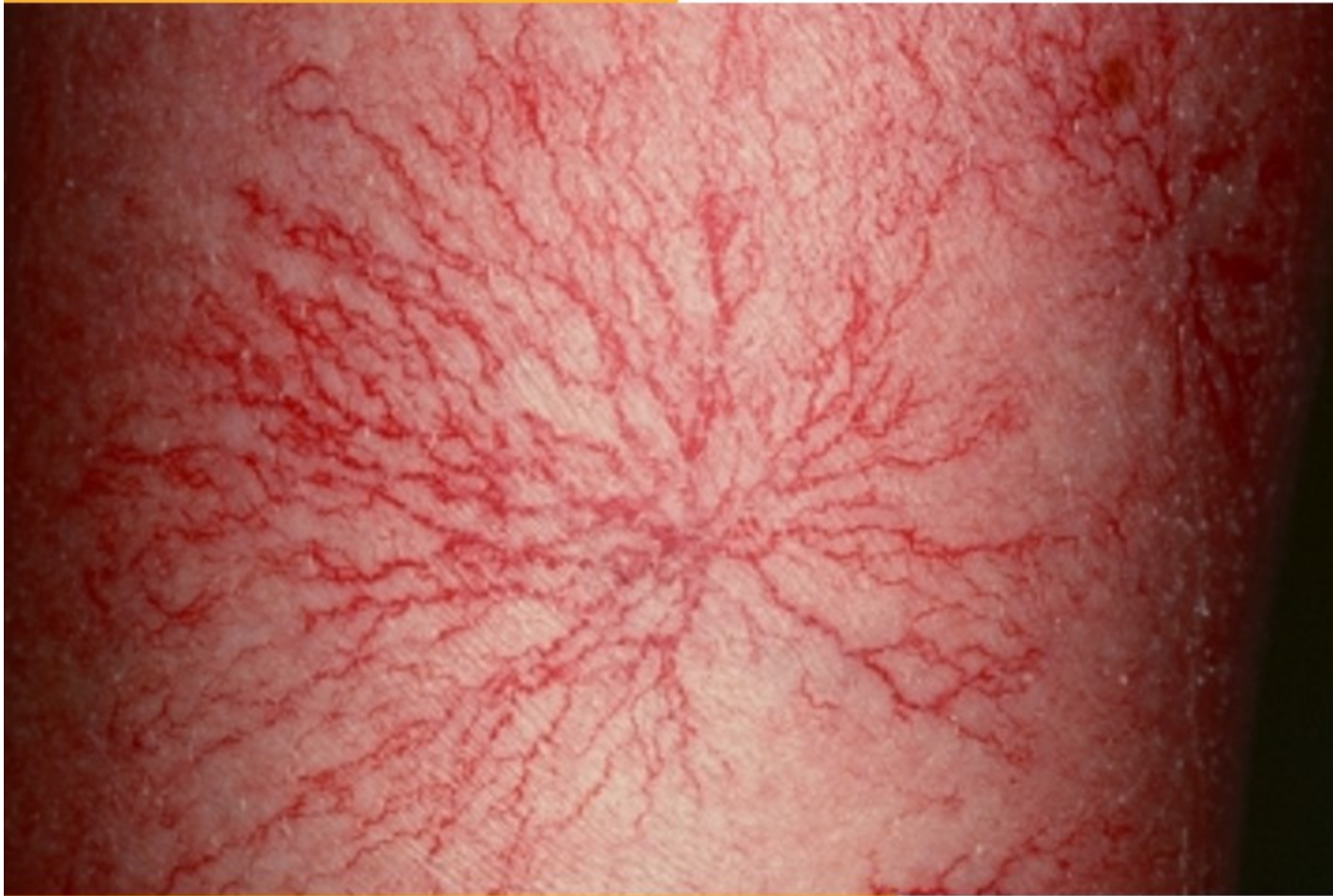XÁC ĐỊNH VỊ TRÍ SANG THƯƠNG DA



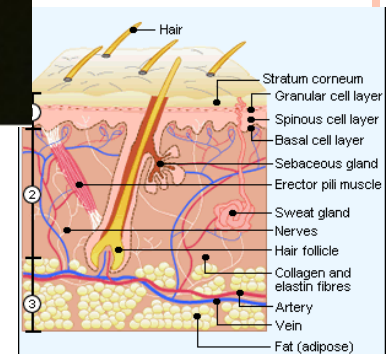
○ Hồng ban dát



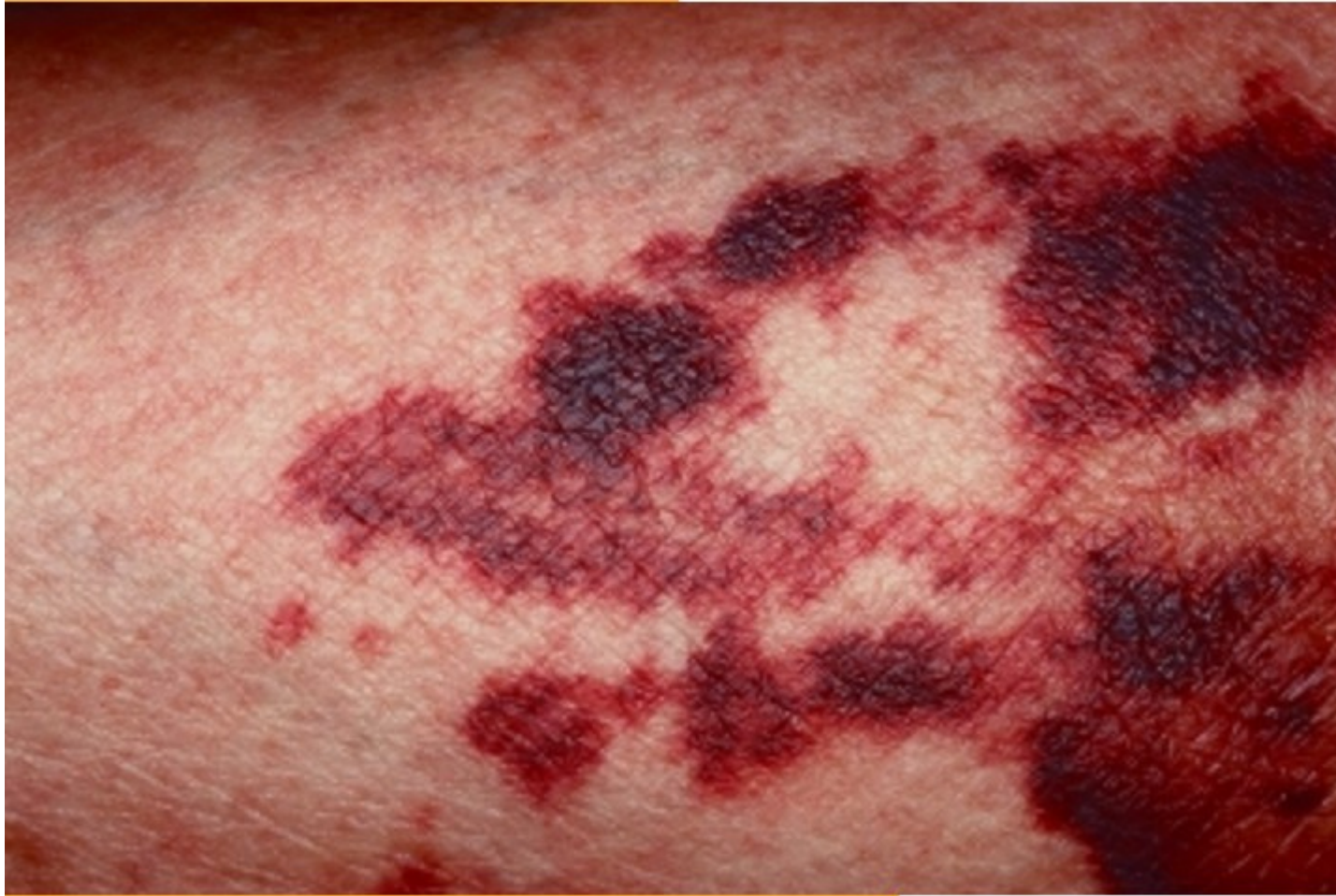XÁC ĐỊNH VỊ TRÍ SANG THƯƠNG DA



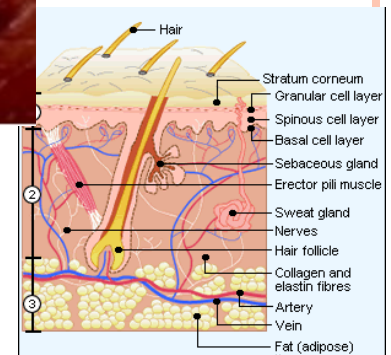
- Dẫn vi động mạch dưới da



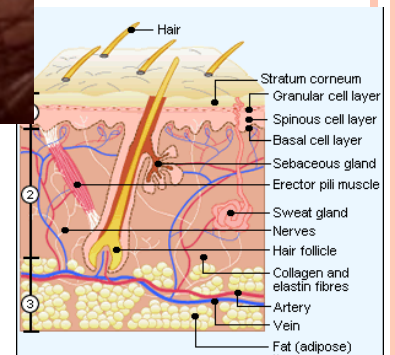
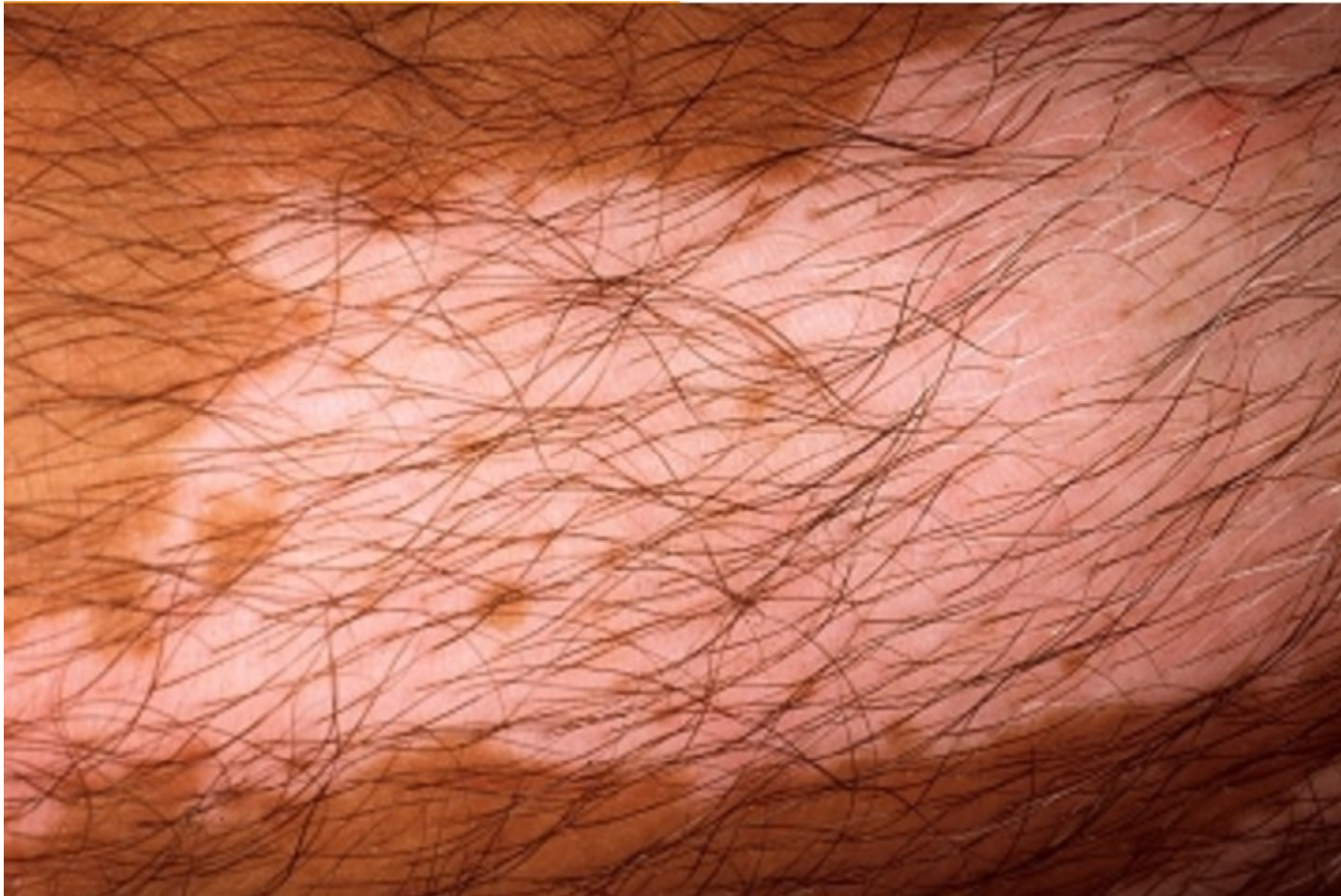XÁC ĐỊNH VỊ TRÍ SANG THƯƠNG DA



- Xuất huyết dưới da

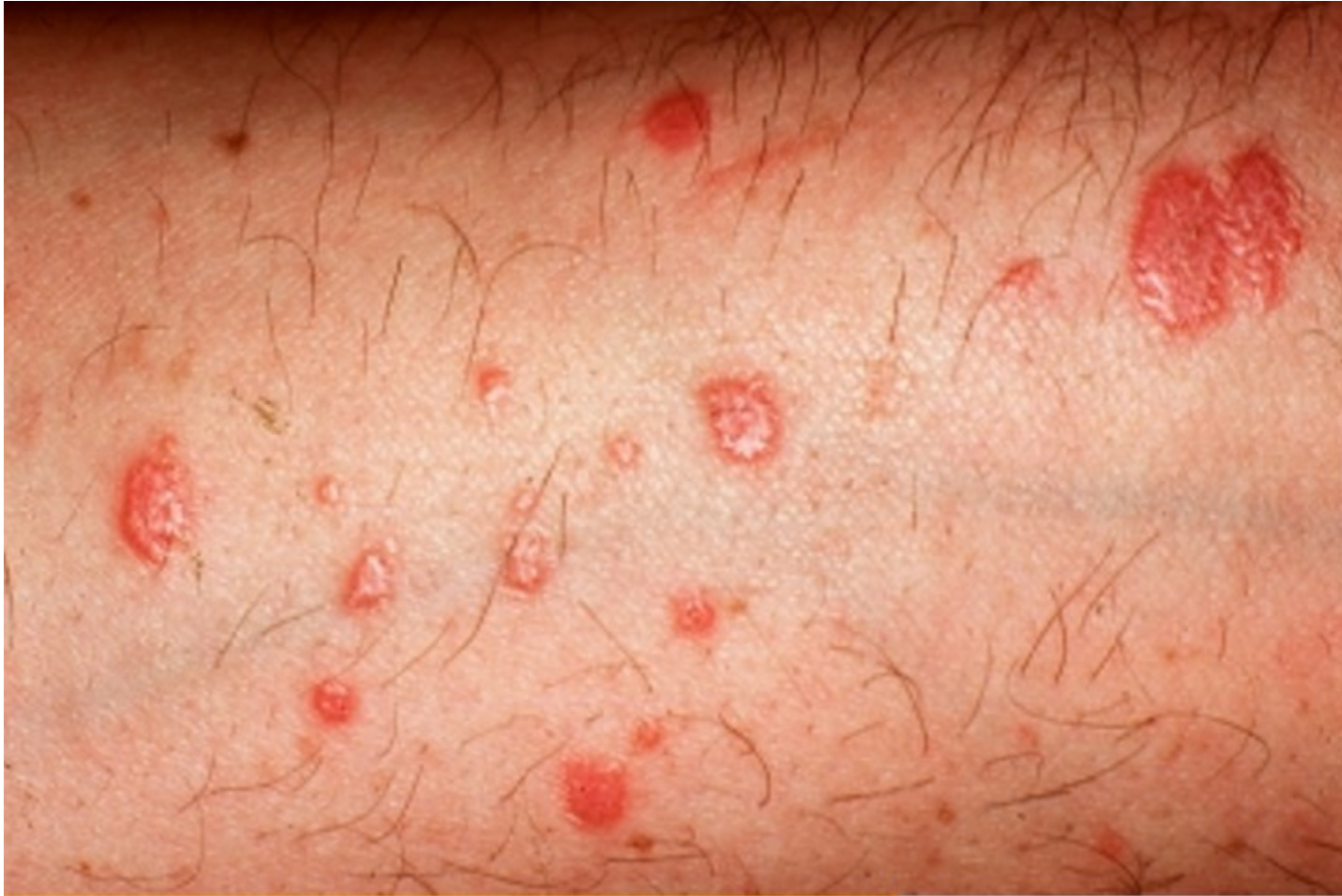

XÁC ĐỊNH VỊ TRÍ SANG THƯỜNG DA

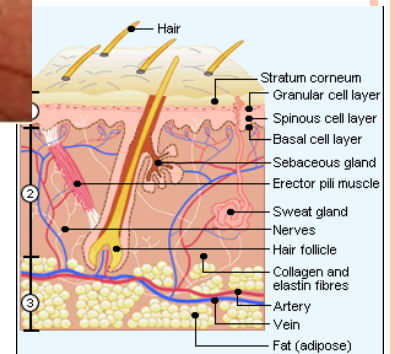


- Mất sắt tổ da

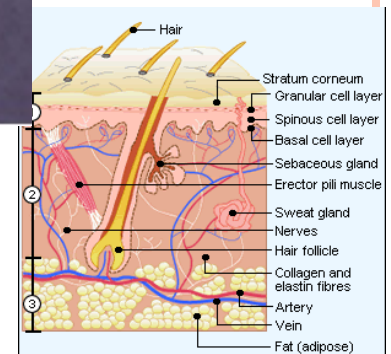
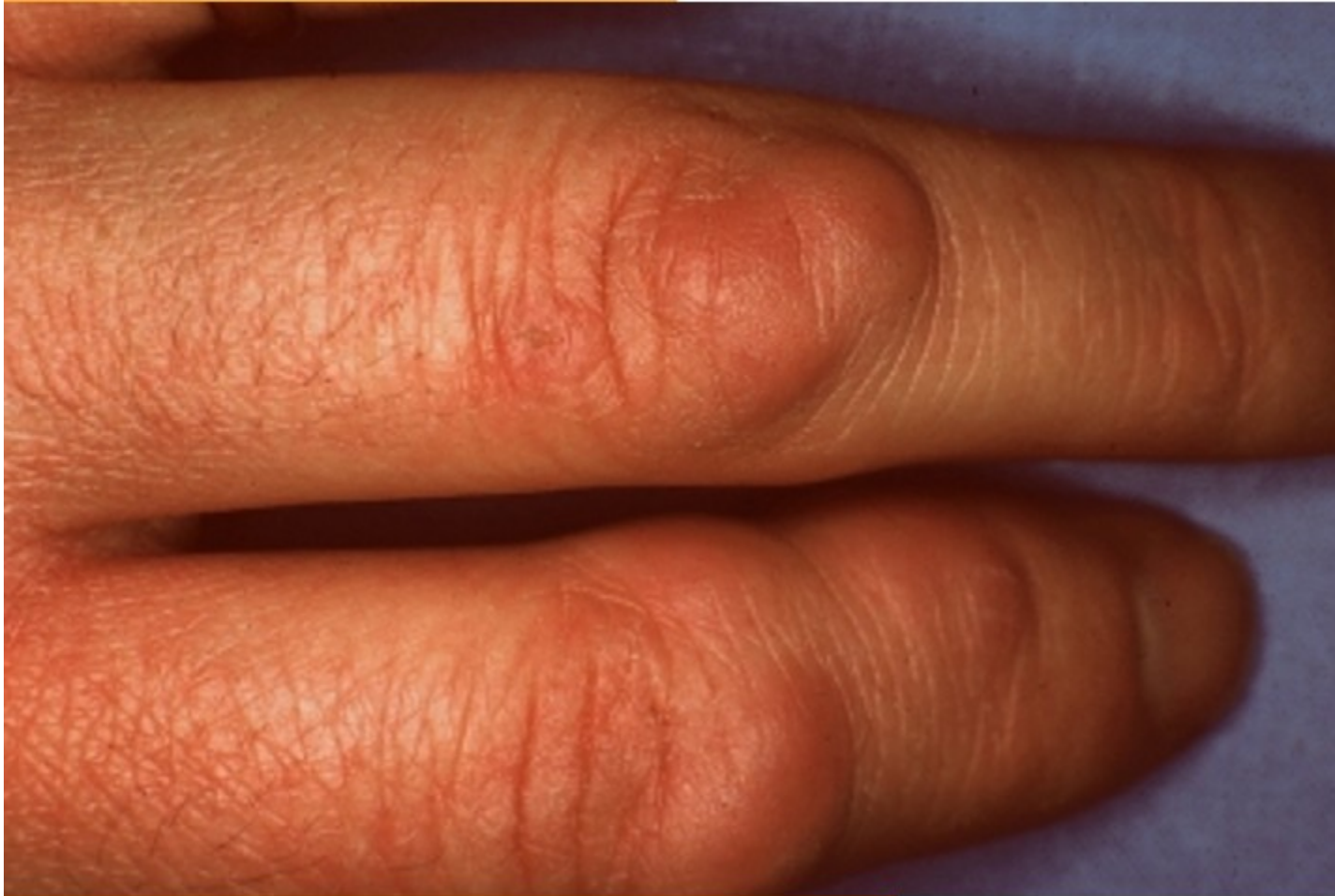XÁC ĐỊNH VỊ TRÍ SANG THƯƠNG DA



○ Lichen phẳng

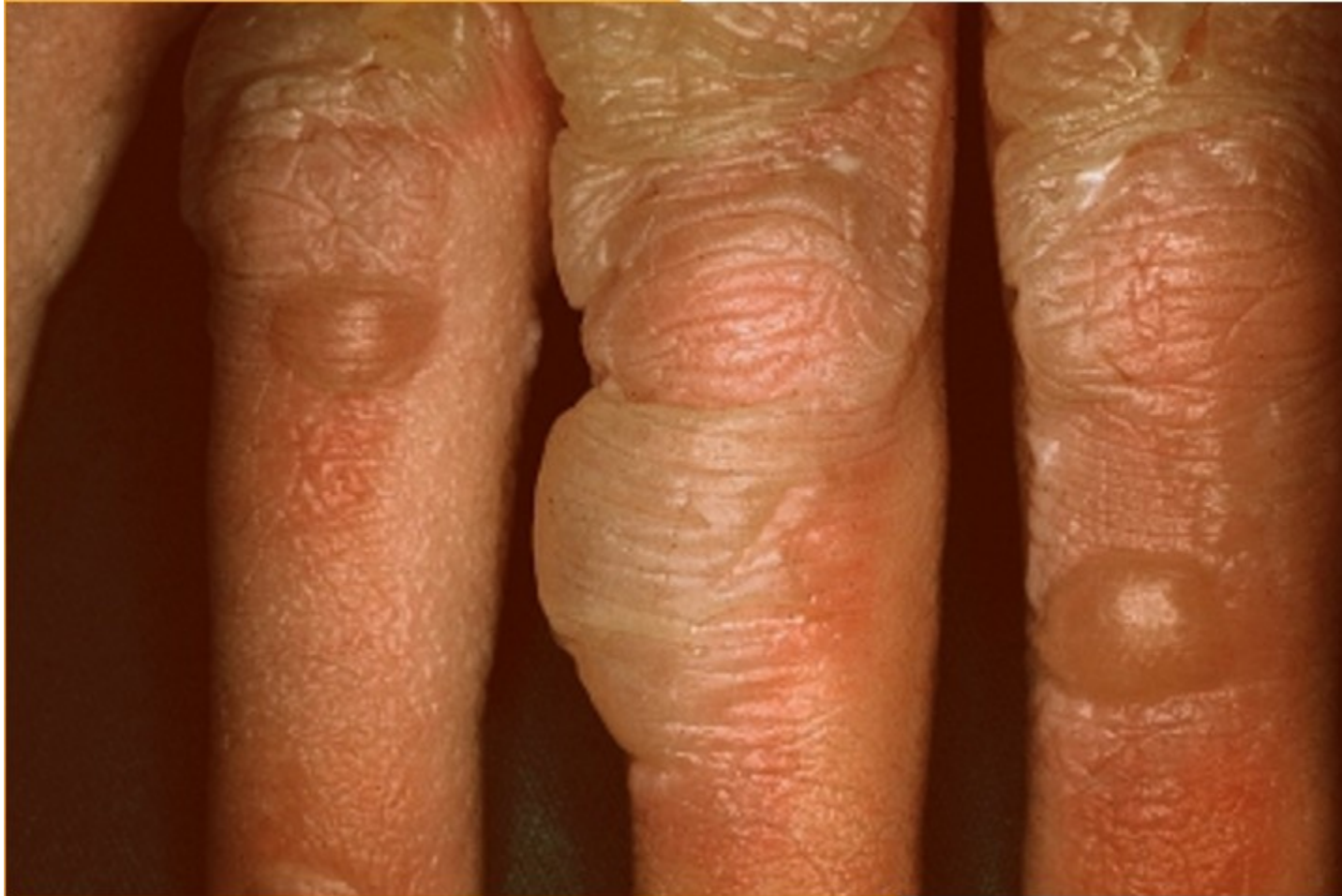

XÁC ĐỊNH VỊ TRÍ SANG THƯƠNG DA

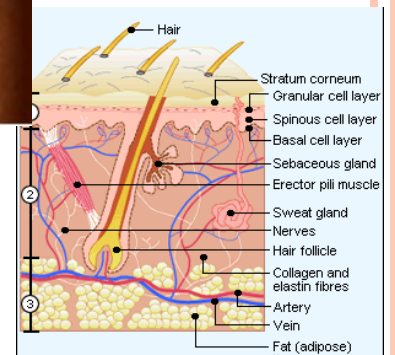


○ Cục dưới da

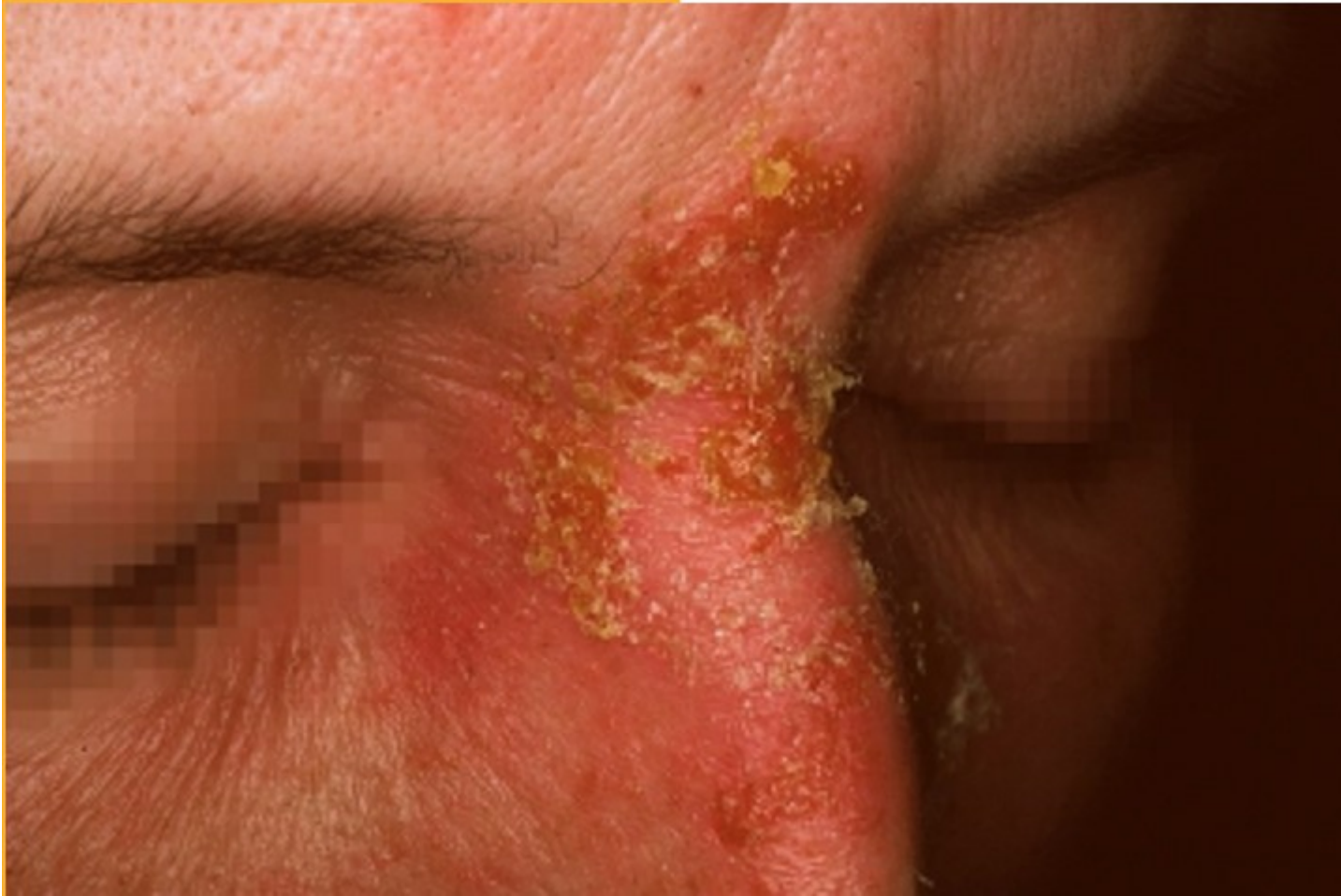XÁC ĐỊNH VỊ TRÍ SANG THƯƠNG DA



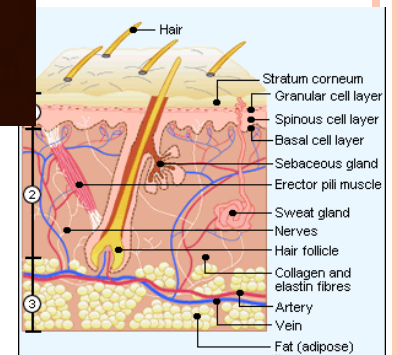
- Bọng nước thượng bì



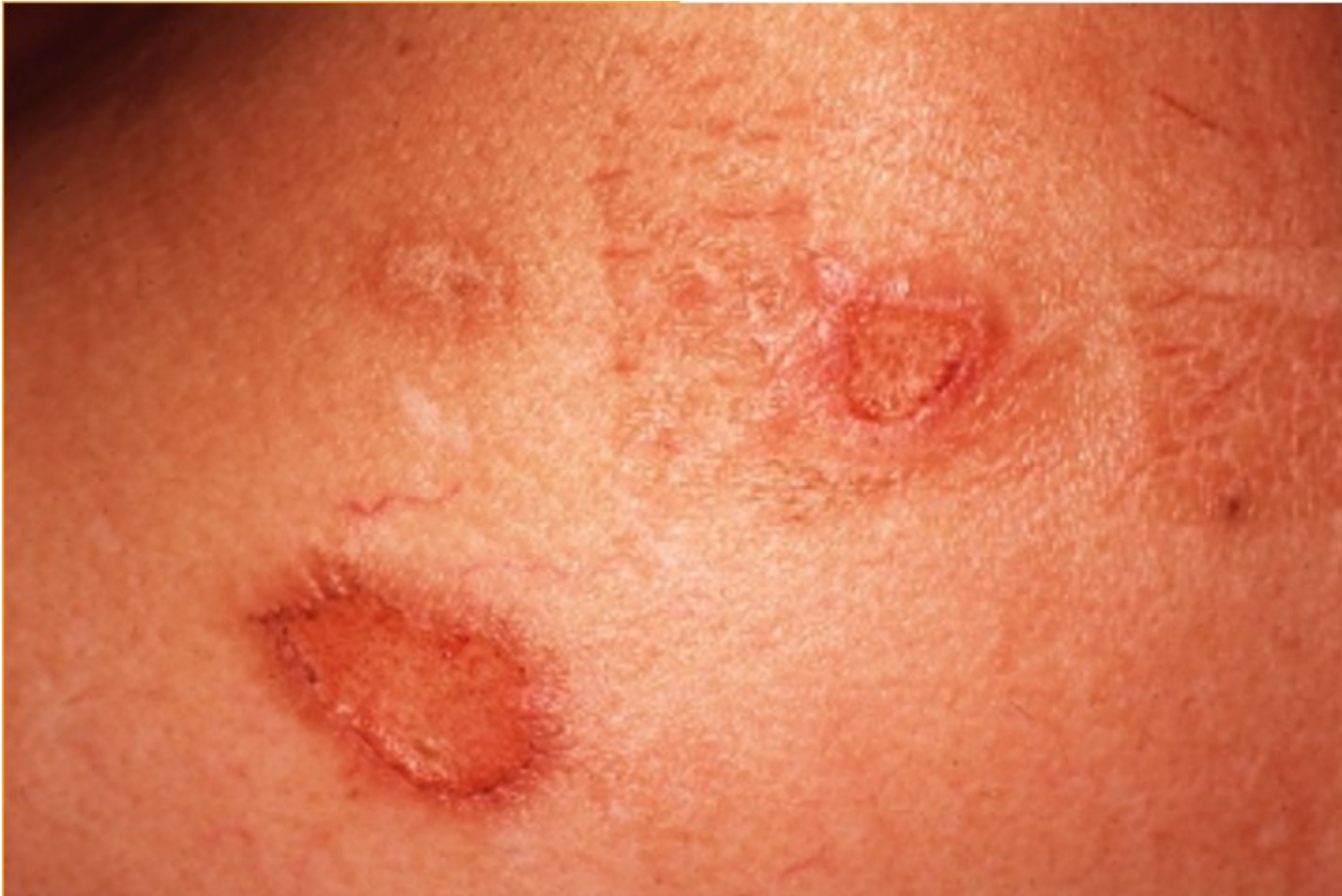XÁC ĐỊNH VỊ TRÍ SANG THƯƠNG DA



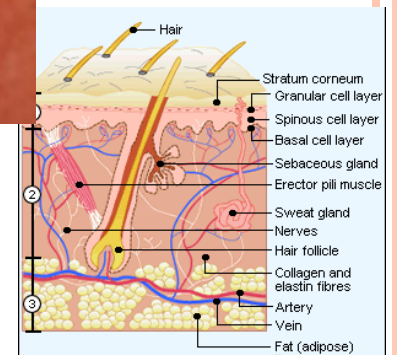
- Viêm da tiết bã



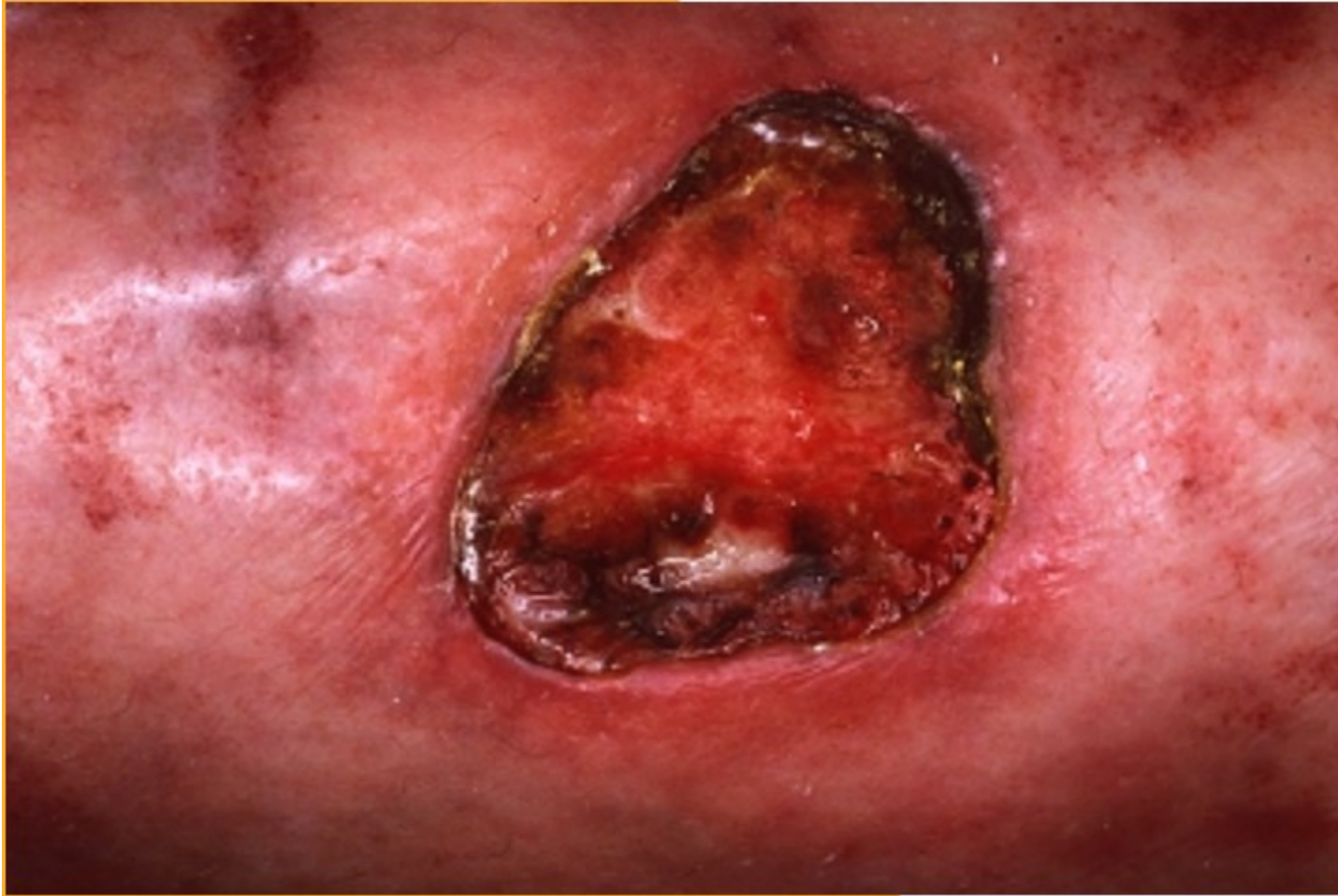XÁC ĐỊNH VỊ TRÍ SANG THƯƠNG DA



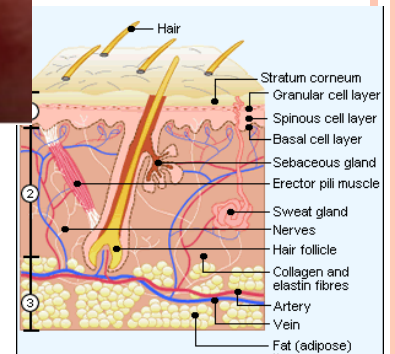
- Loét nông da



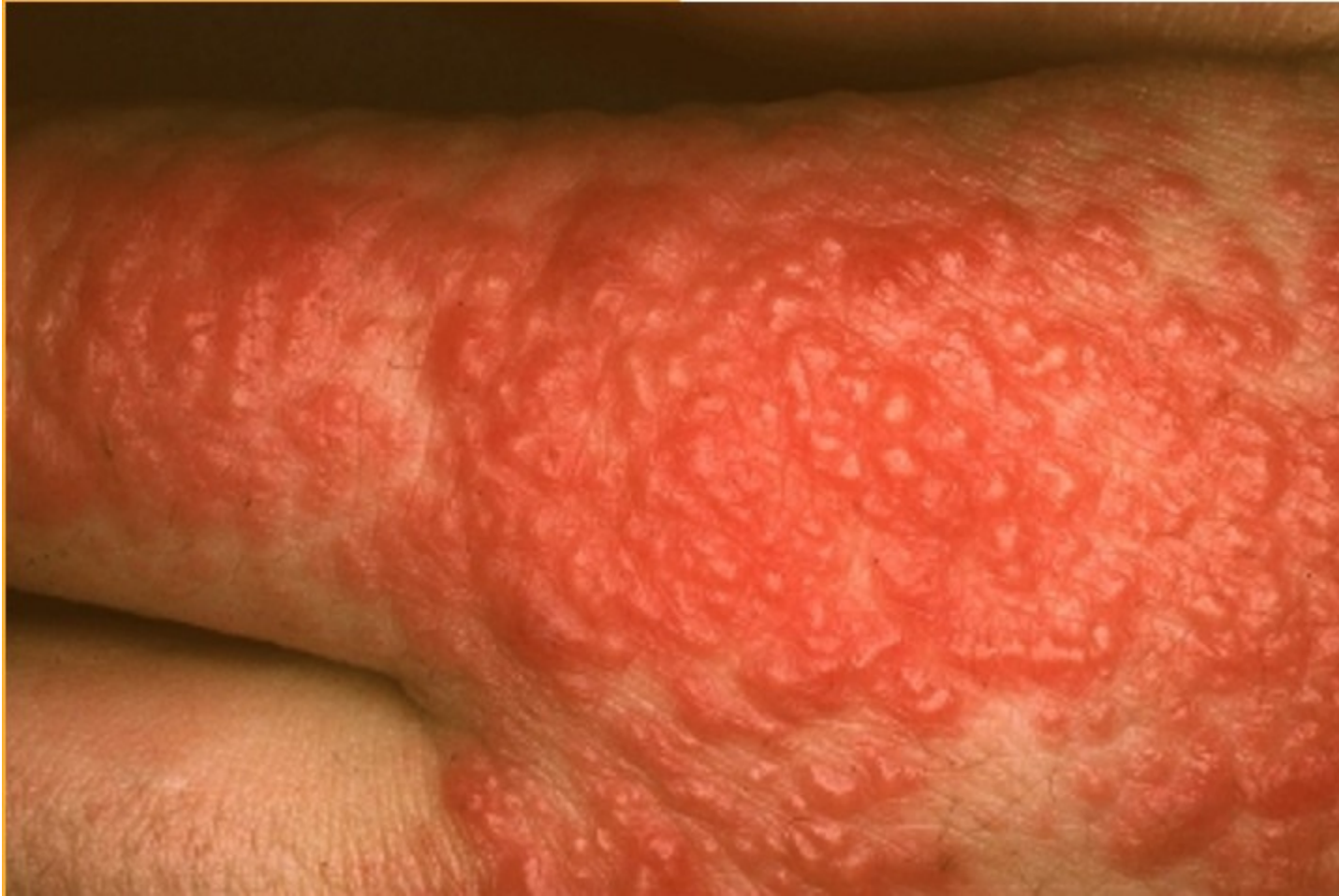XÁC ĐỊNH VỊ TRÍ SANG THƯƠNG DA



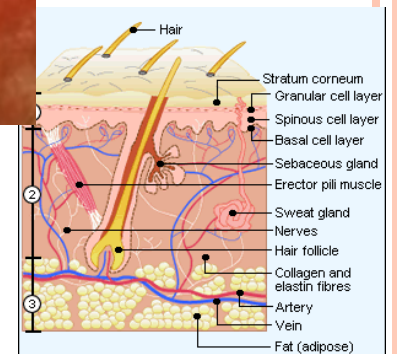
- Loét sâu da



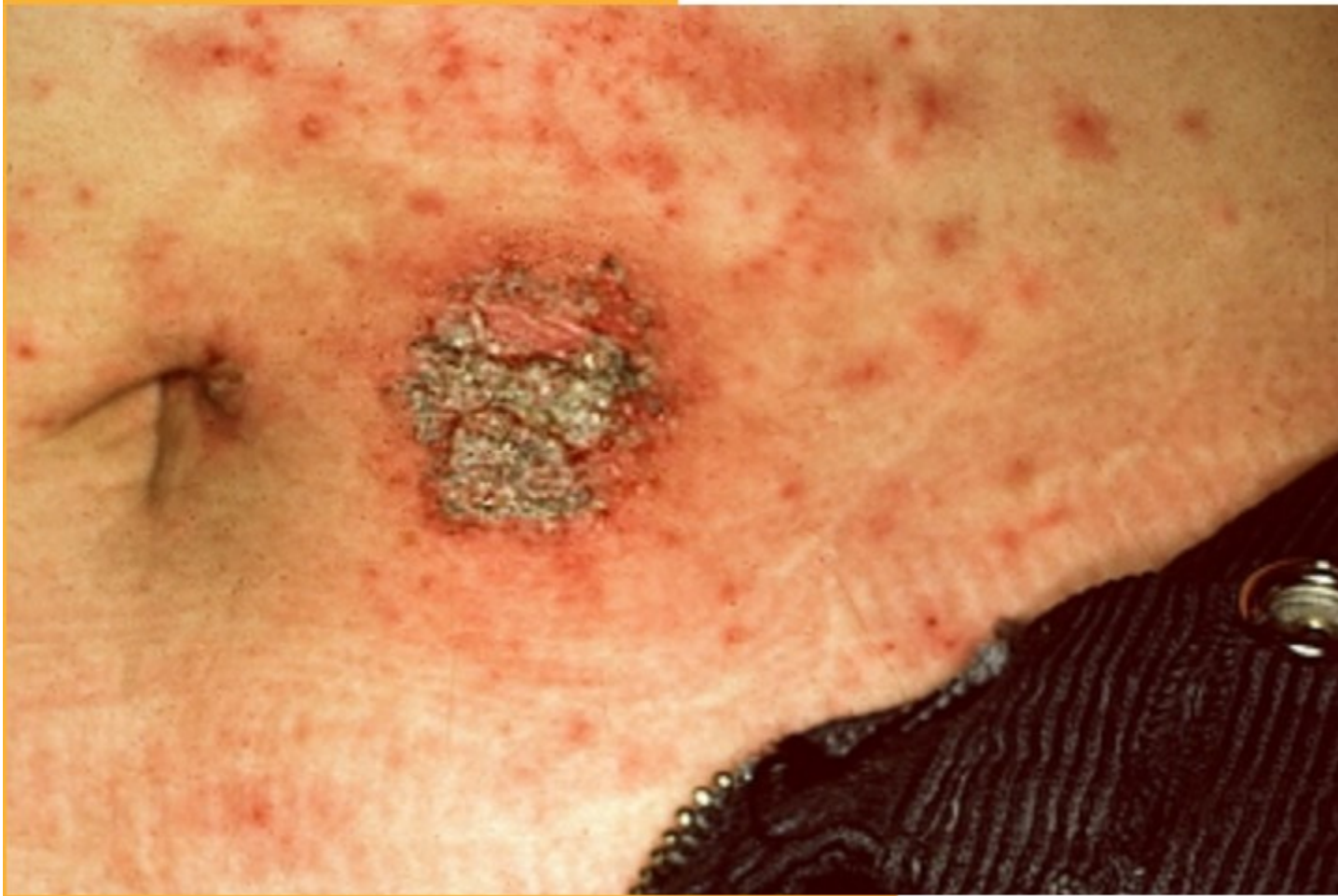XÁC ĐỊNH VỊ TRÍ SANG THƯƠNG DA



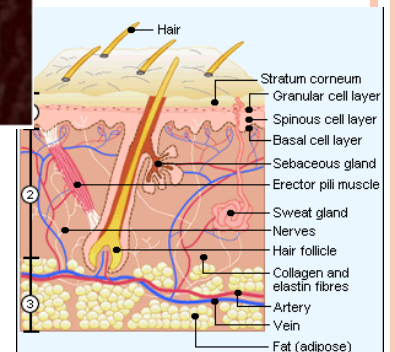
- Dát + sần + mụn nước



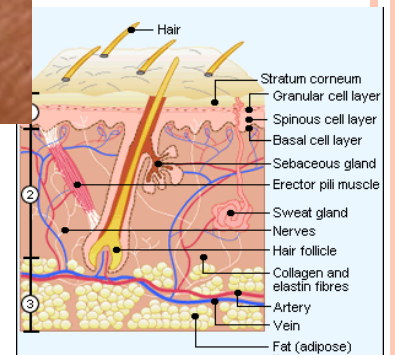
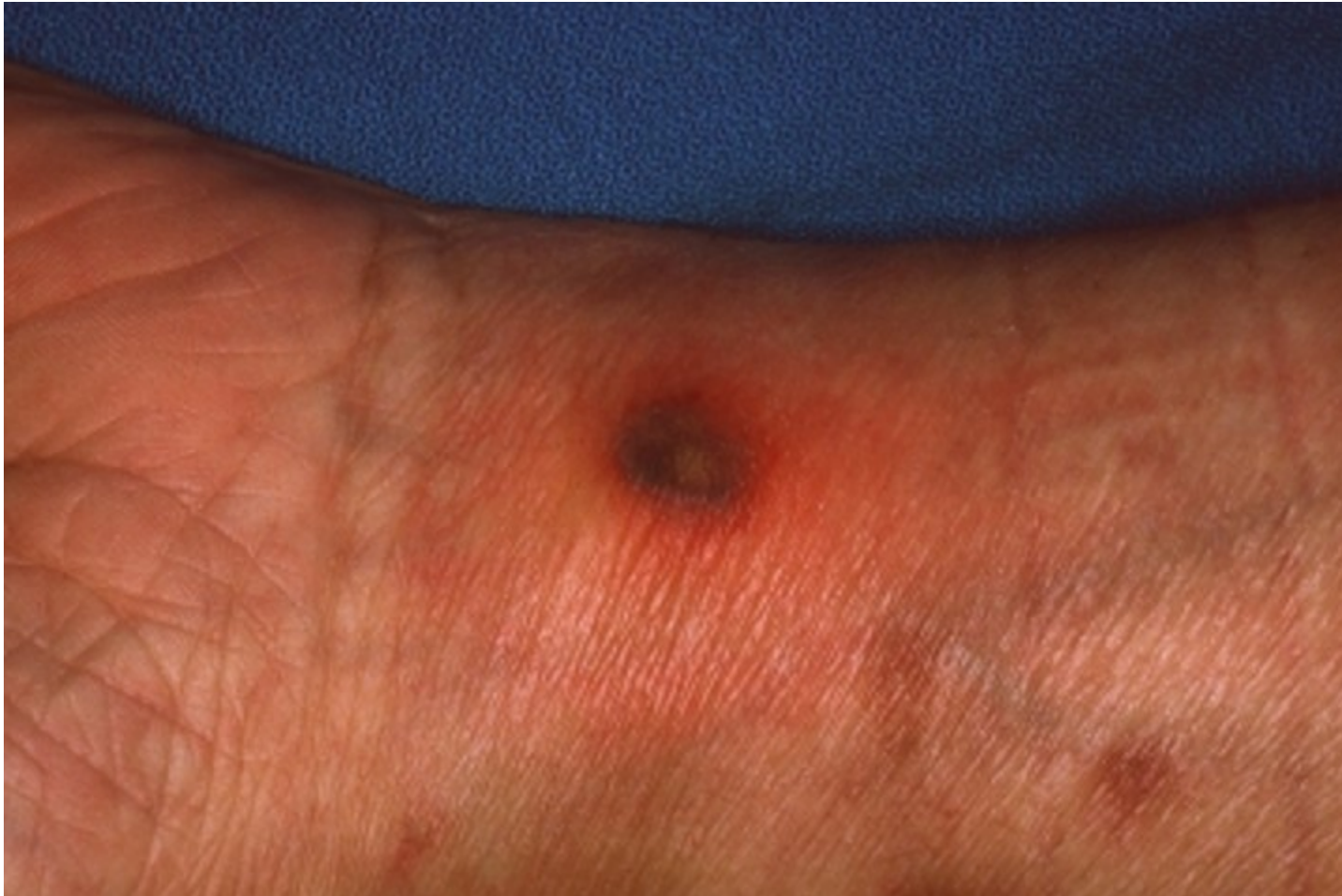
XÁC ĐỊNH VỊ TRÍ SANG THƯƠNG DA



- Dát + sần + mụn nước + mày khô

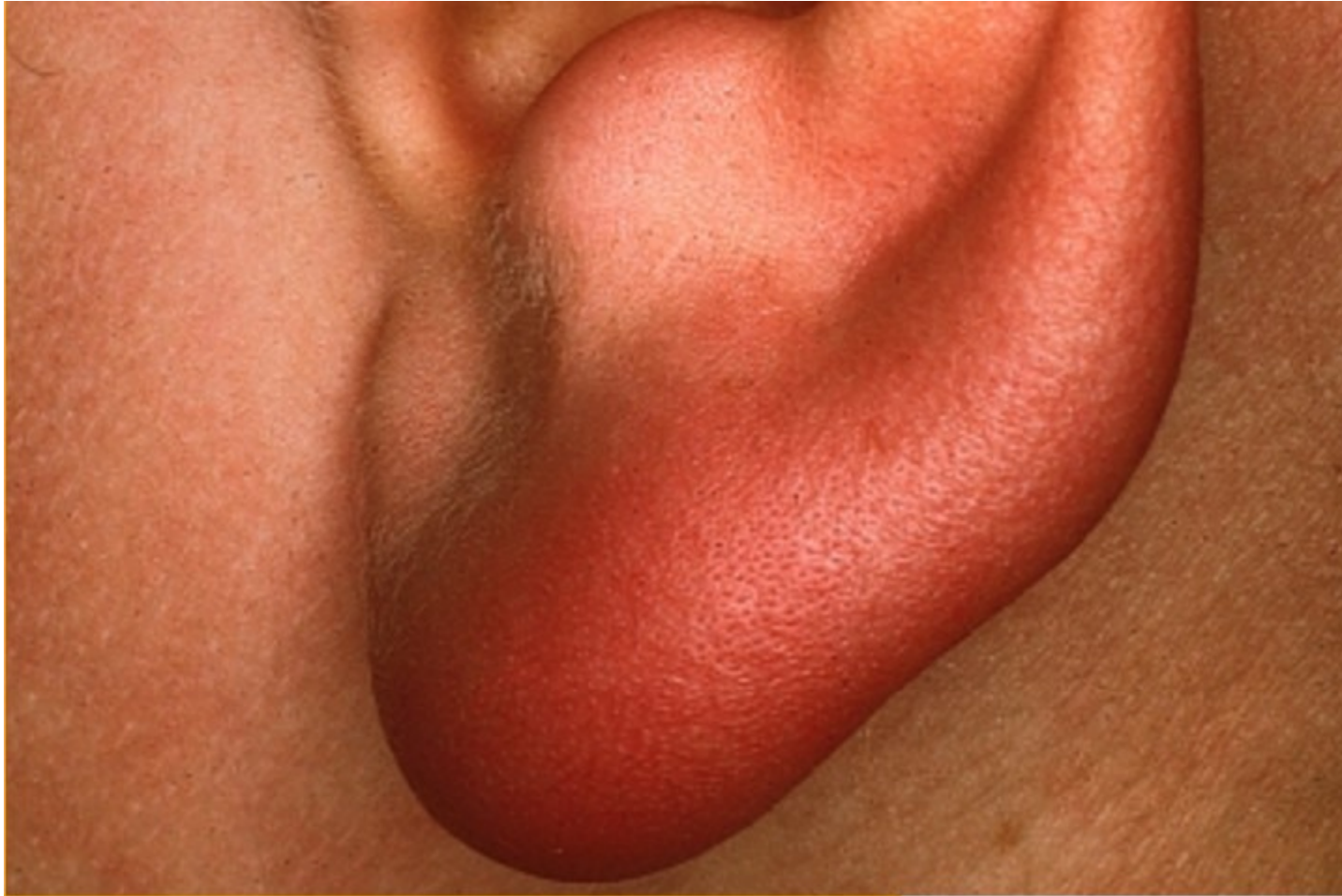

XÁC ĐỊNH VỊ TRÍ SANG THƯƠNG DA

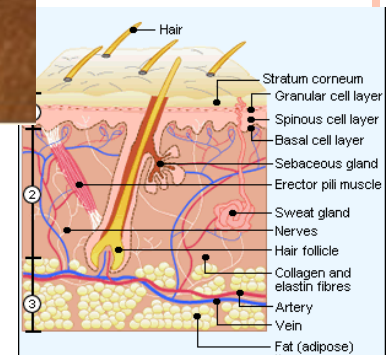


- Hồng ban viêm + mụn mủ sâu lớp bì-hạ bì

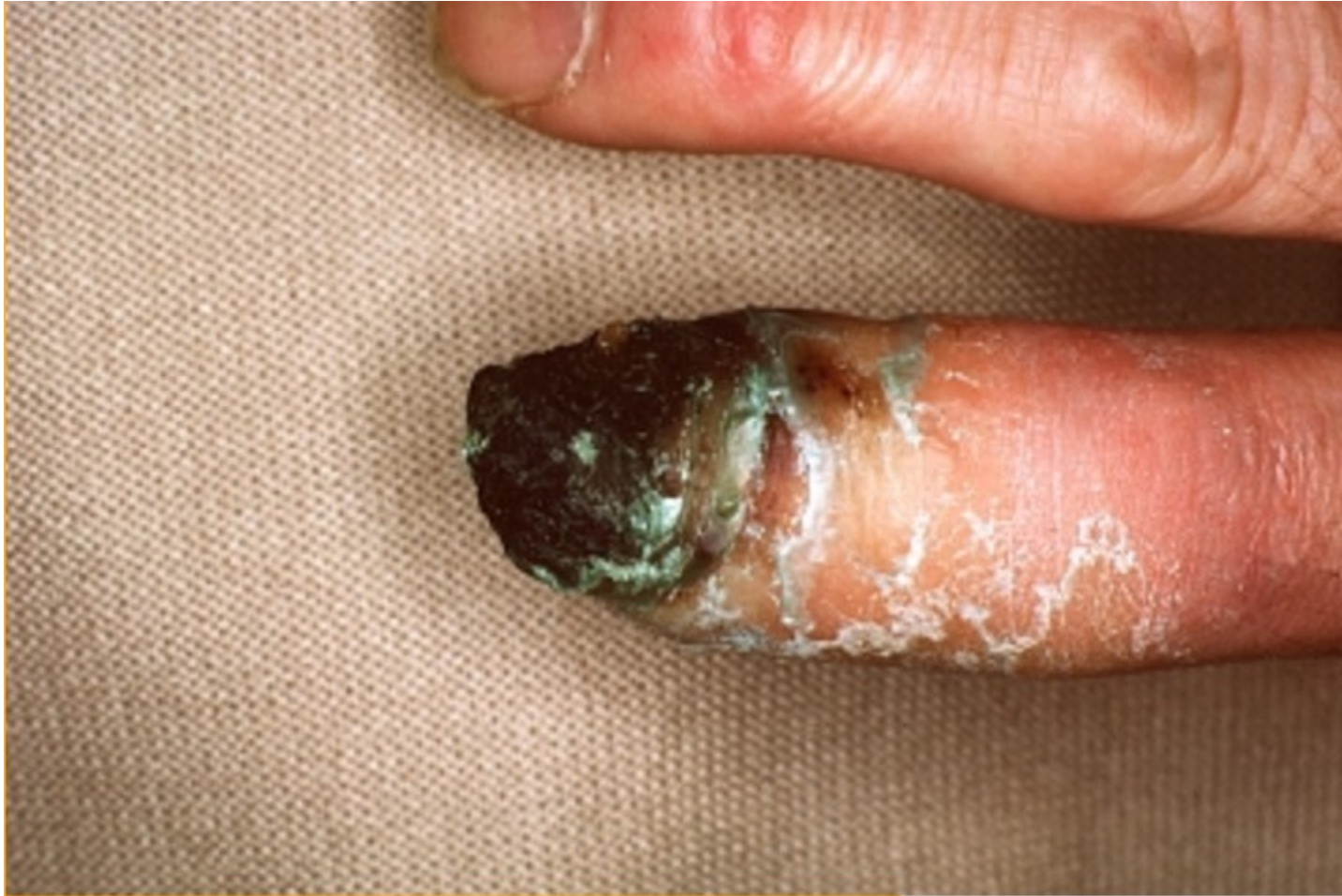XÁC ĐỊNH VỊ TRÍ SANG THƯƠNG DA



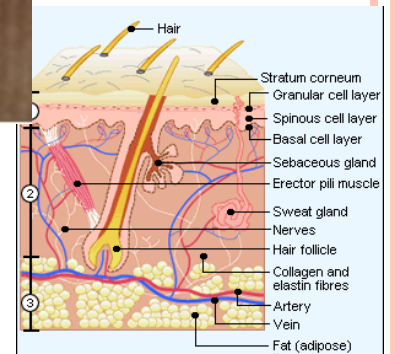
- Hồng ban viêm + phù viêm mô bì-hạ bì



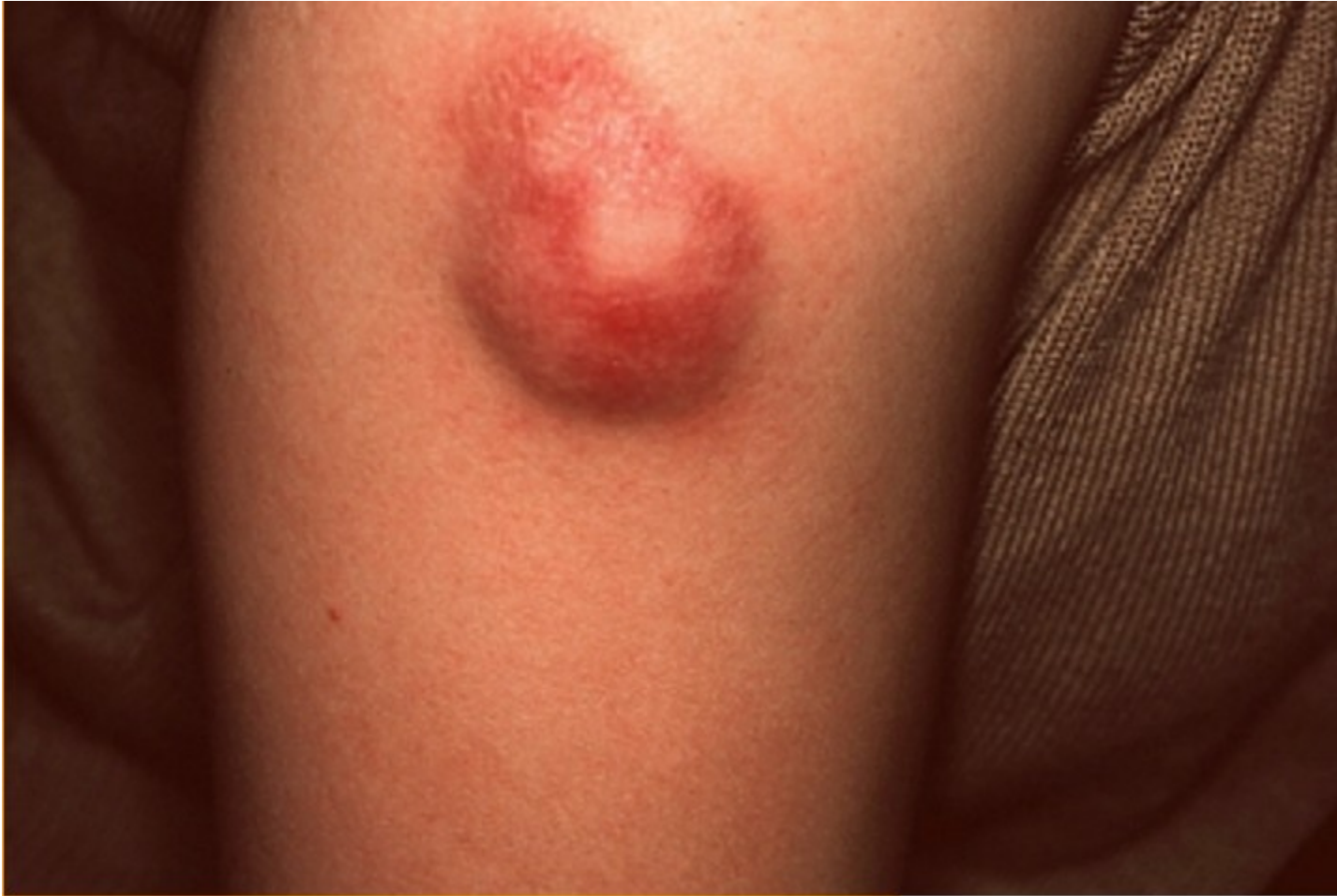XÁC ĐỊNH VỊ TRÍ SANG THƯƠNG DA



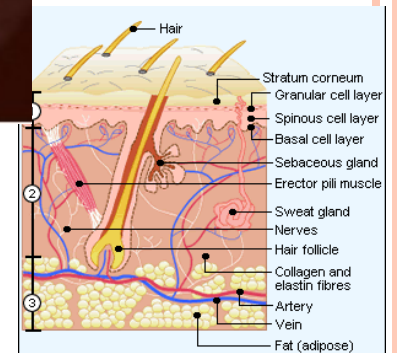
- Hoại tử đầu ngón tay



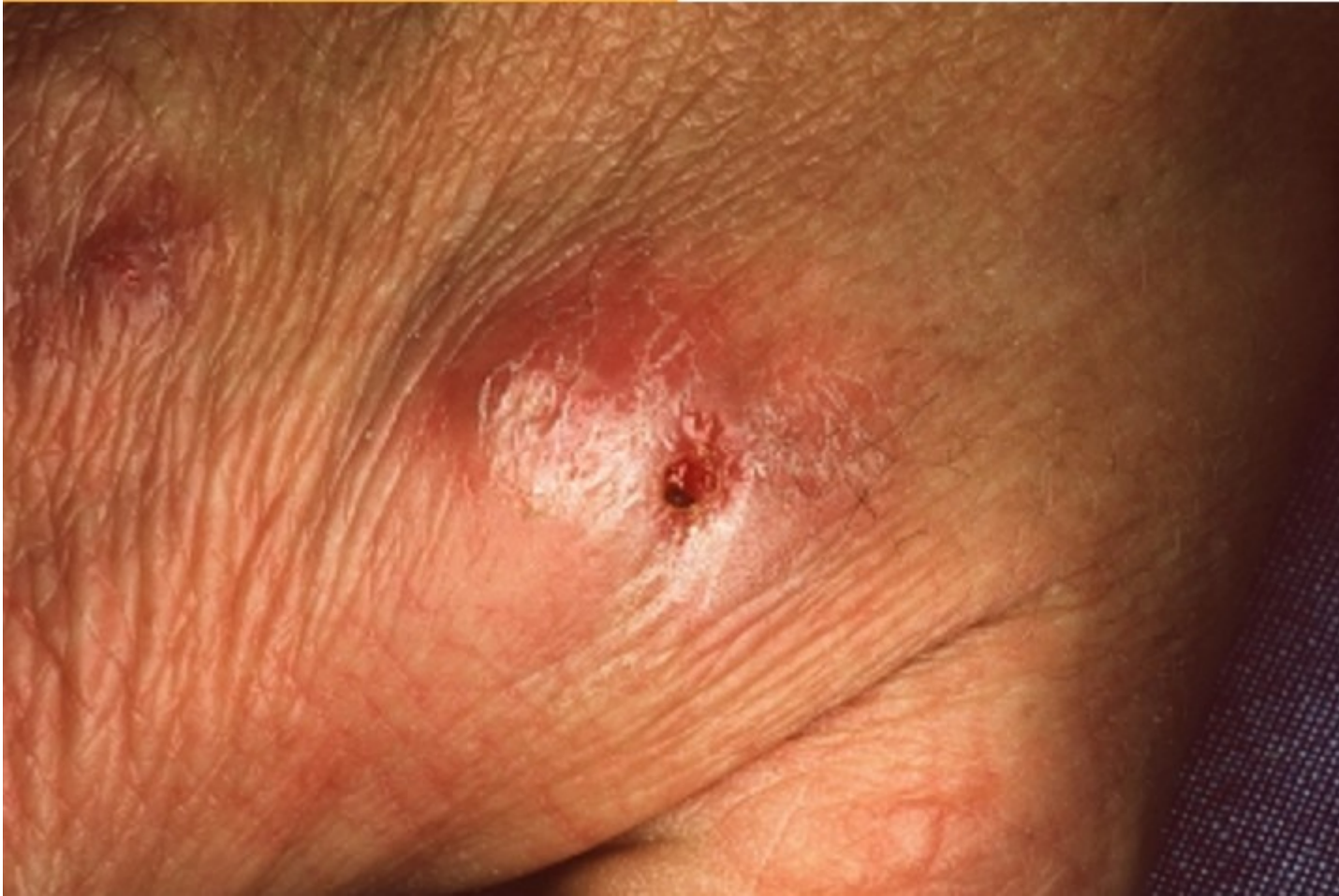XÁC ĐỊNH VỊ TRÍ SANG THƯƠNG DA



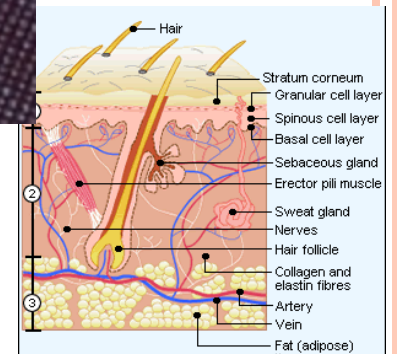
- Áp xe sâu



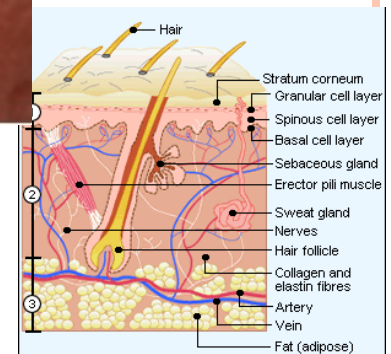
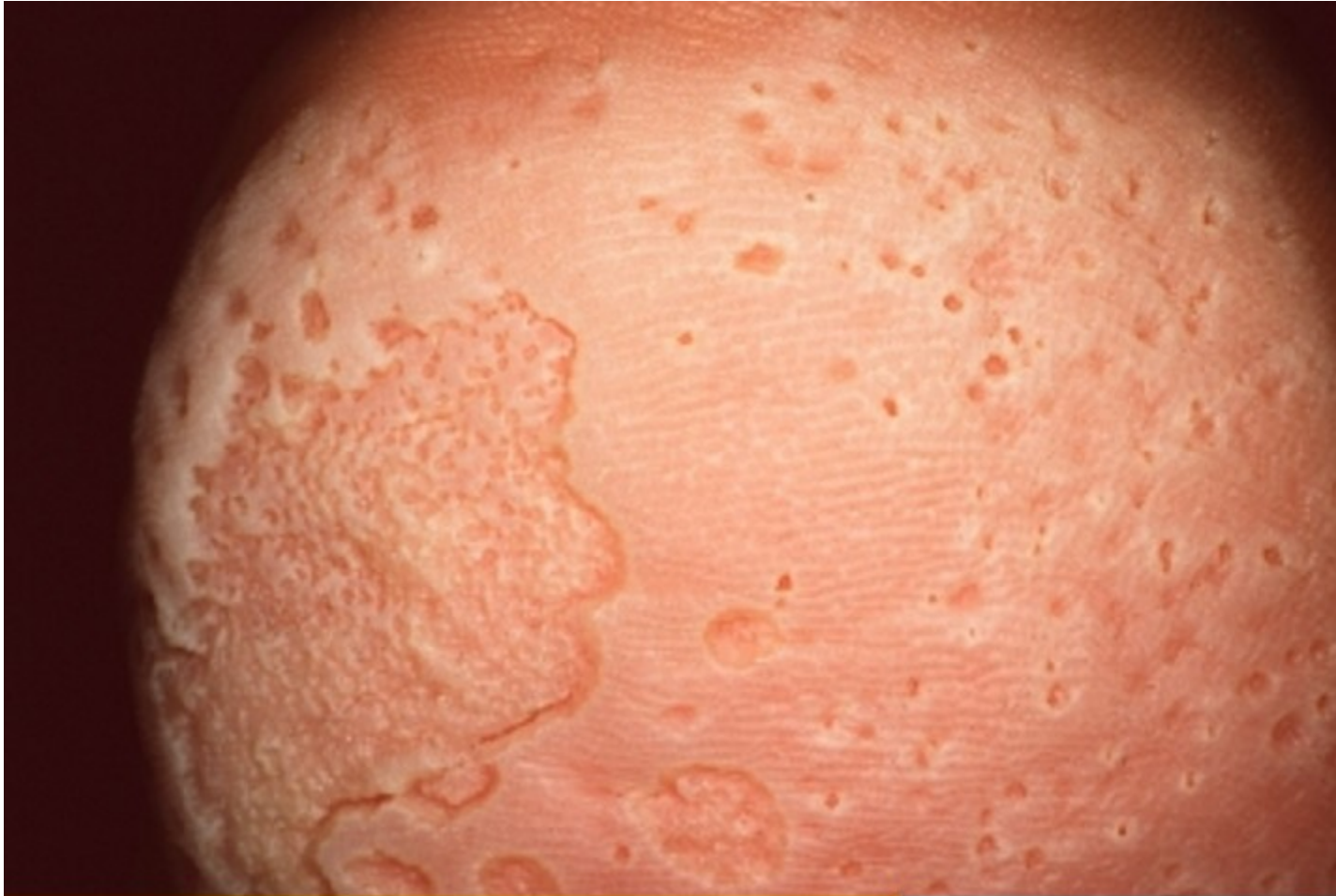XÁC ĐỊNH VỊ TRÍ SANG THƯƠNG DA



- Cục sâu dưới da có đường dò

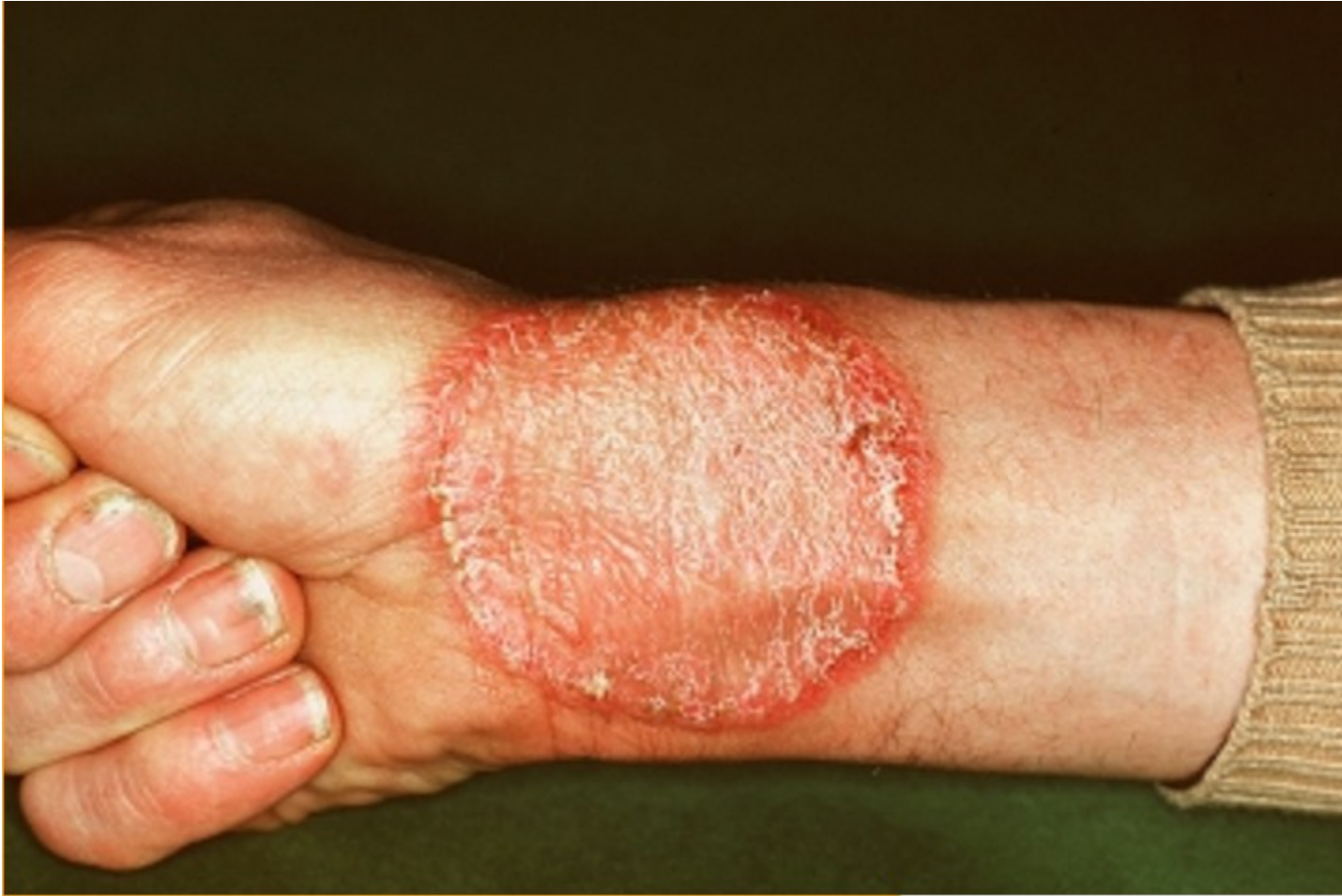

XÁC ĐỊNH VỊ TRÍ SANG THƯƠNG DA

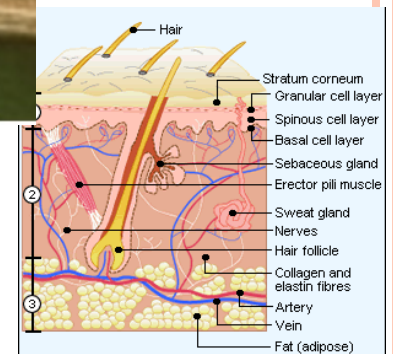


- Mất da phần vảy của thượng bì

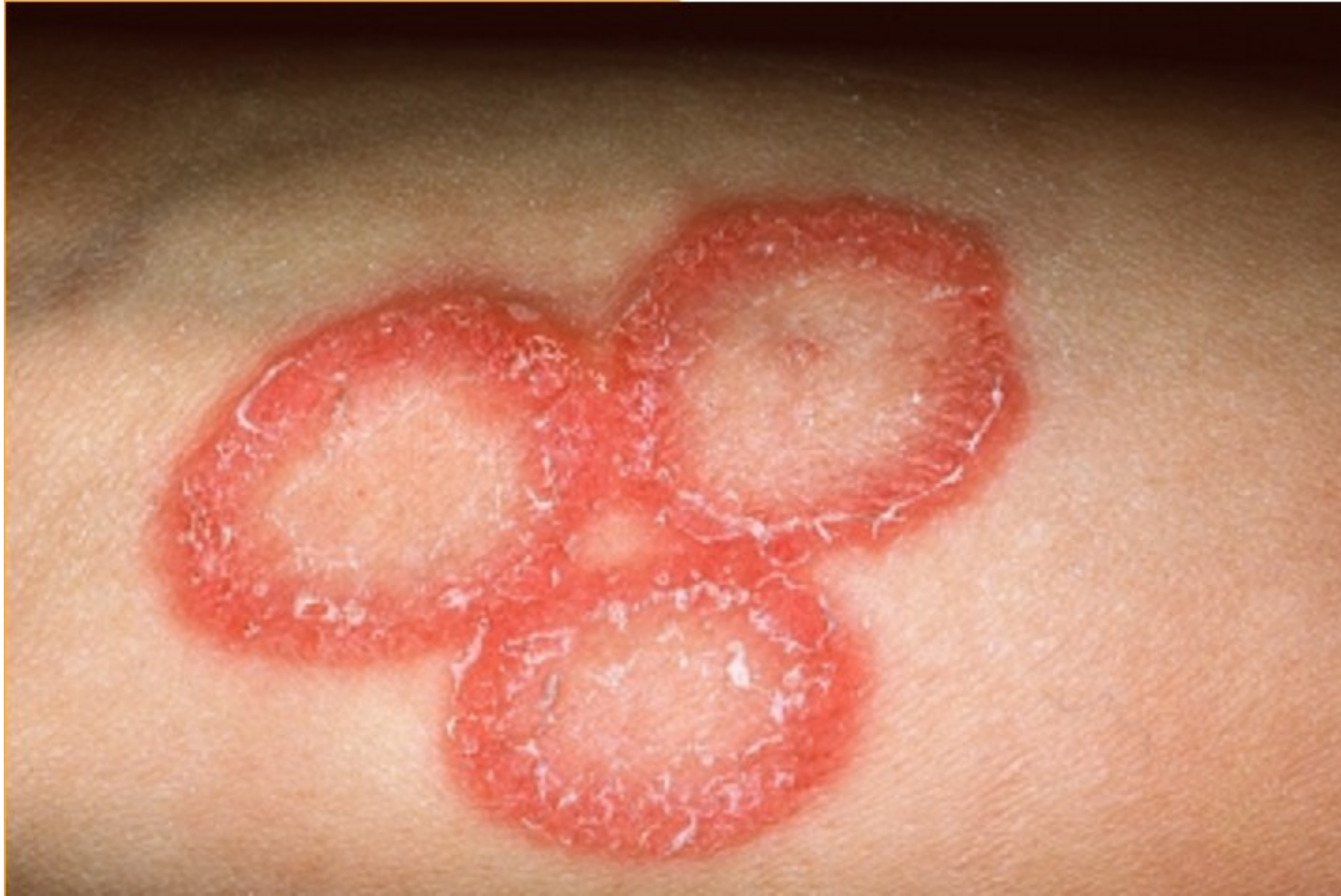XÁC ĐỊNH VỊ TRÍ SANG THƯƠNG DA



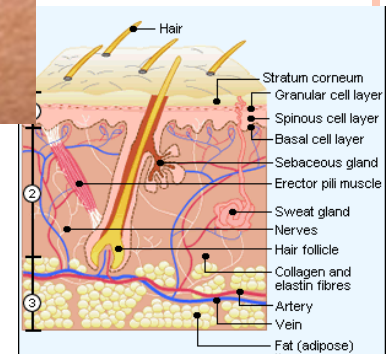
- Năm đồng tiền



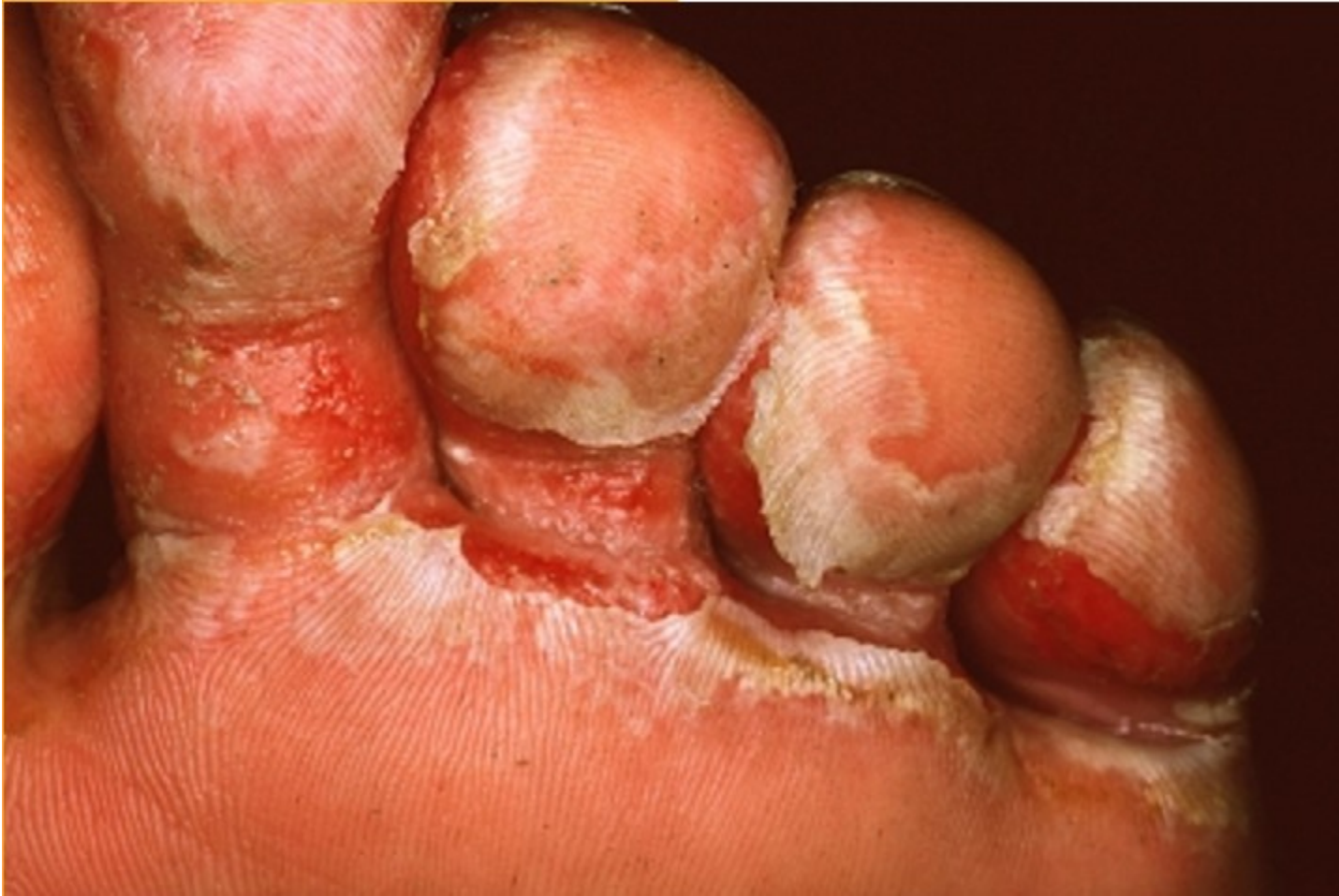XÁC ĐỊNH VỊ TRÍ SANG THƯƠNG DA



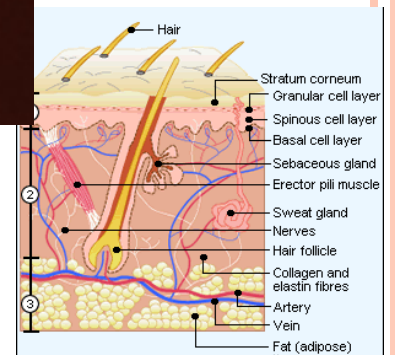
- Năm đồng tiền



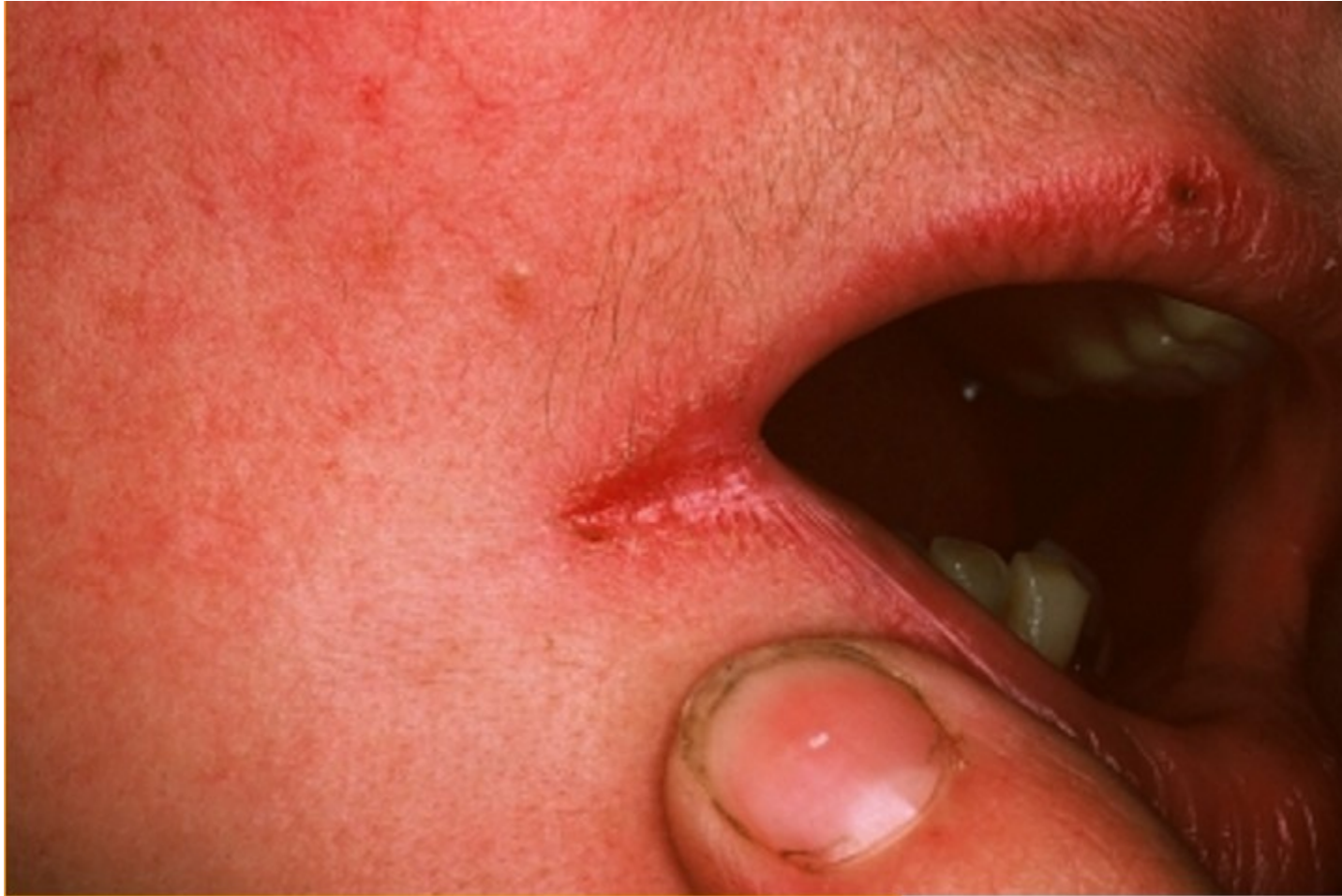XÁC ĐỊNH VỊ TRÍ SANG THƯƠNG DA



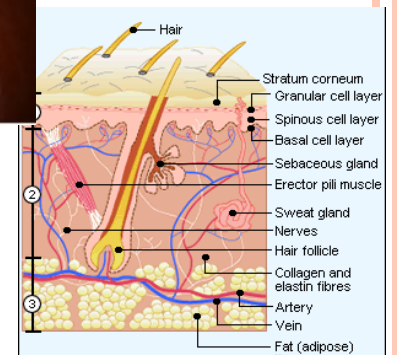
○ Nám kẽ chân



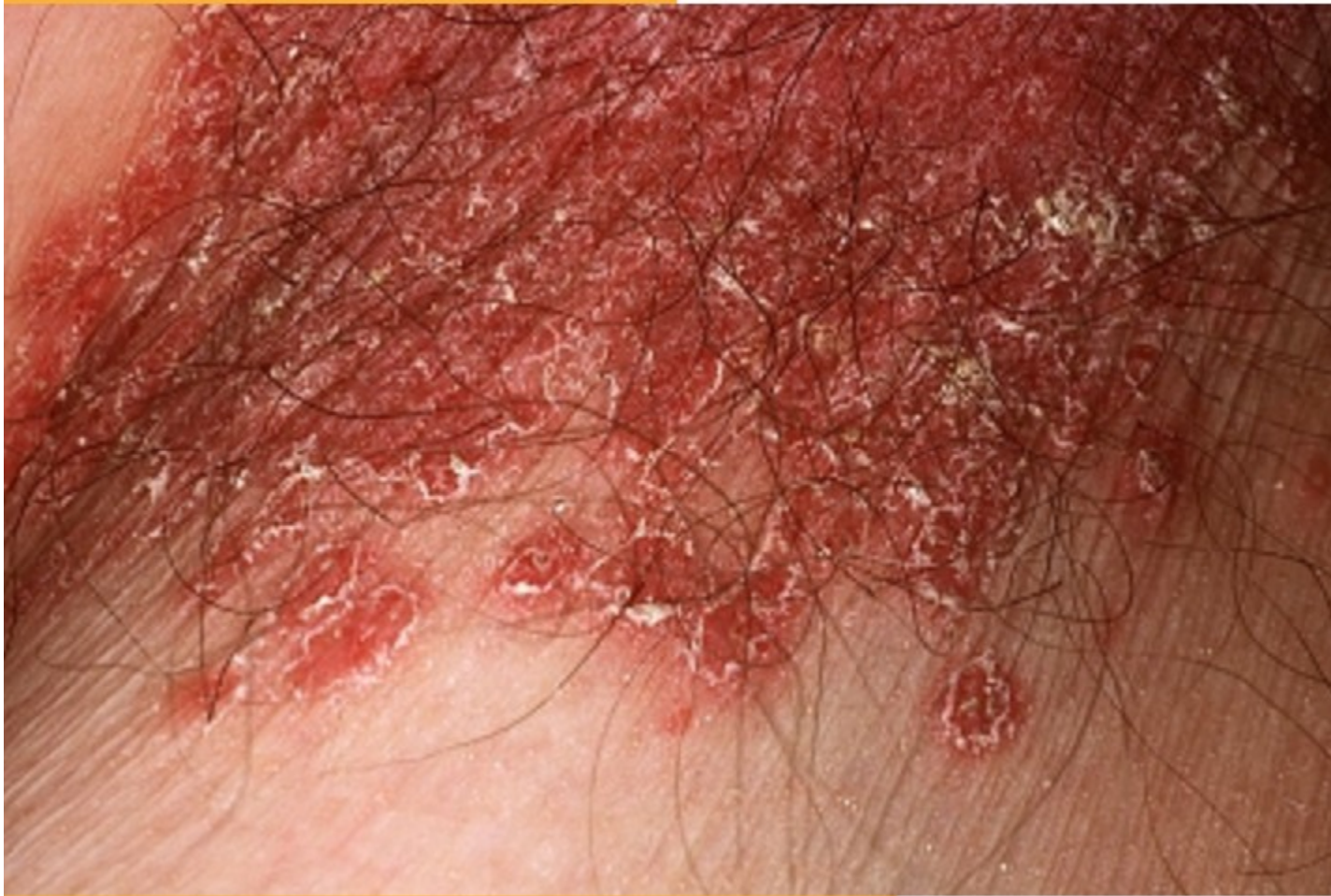XÁC ĐỊNH VỊ TRÍ SANG THƯƠNG DA



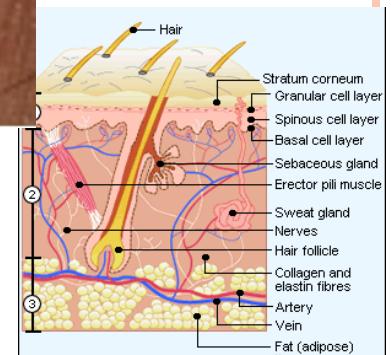
- Viêm mép môi



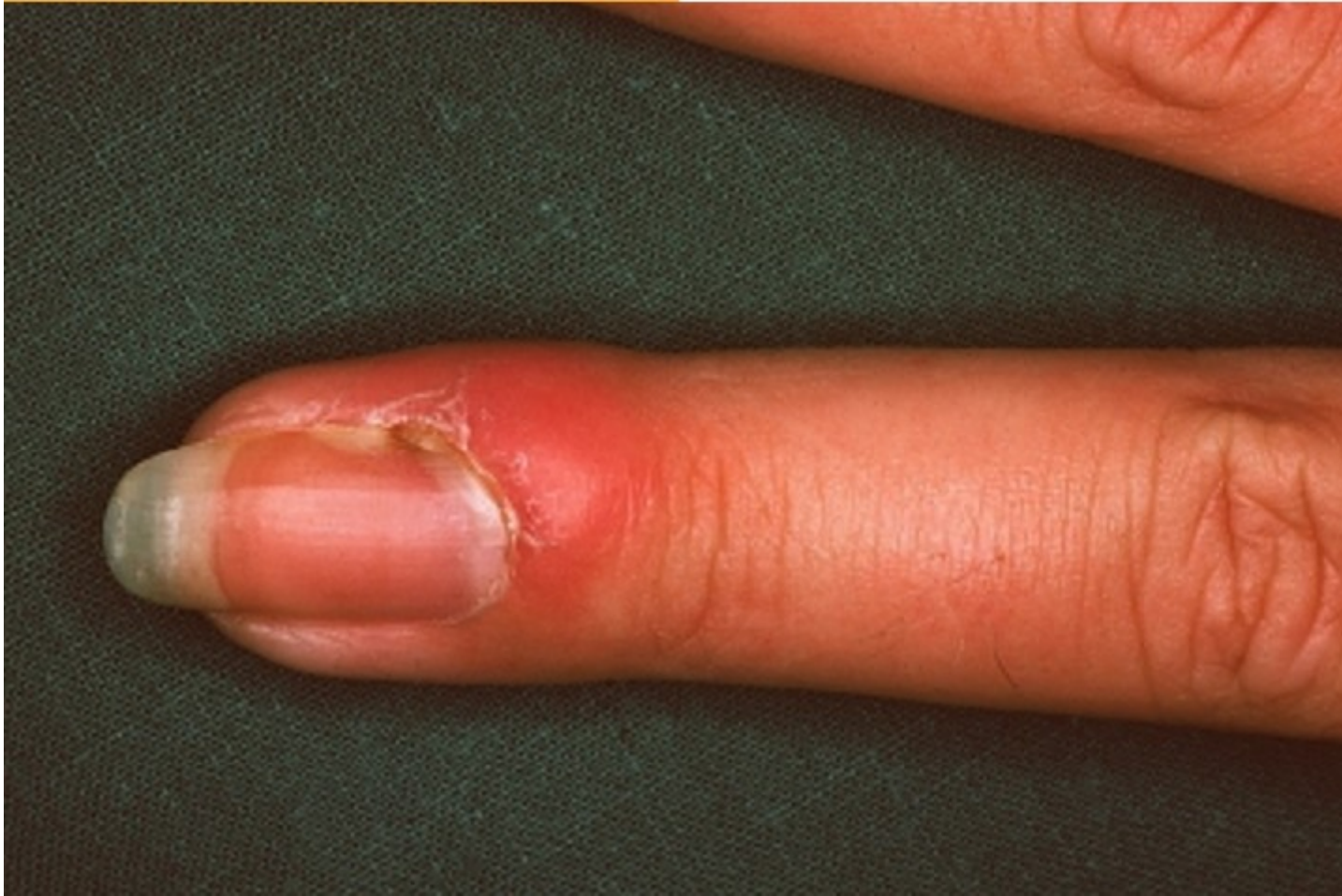XÁC ĐỊNH VỊ TRÍ SANG THƯƠNG DA



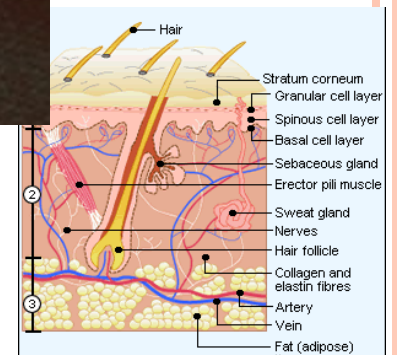
○ Nấm da



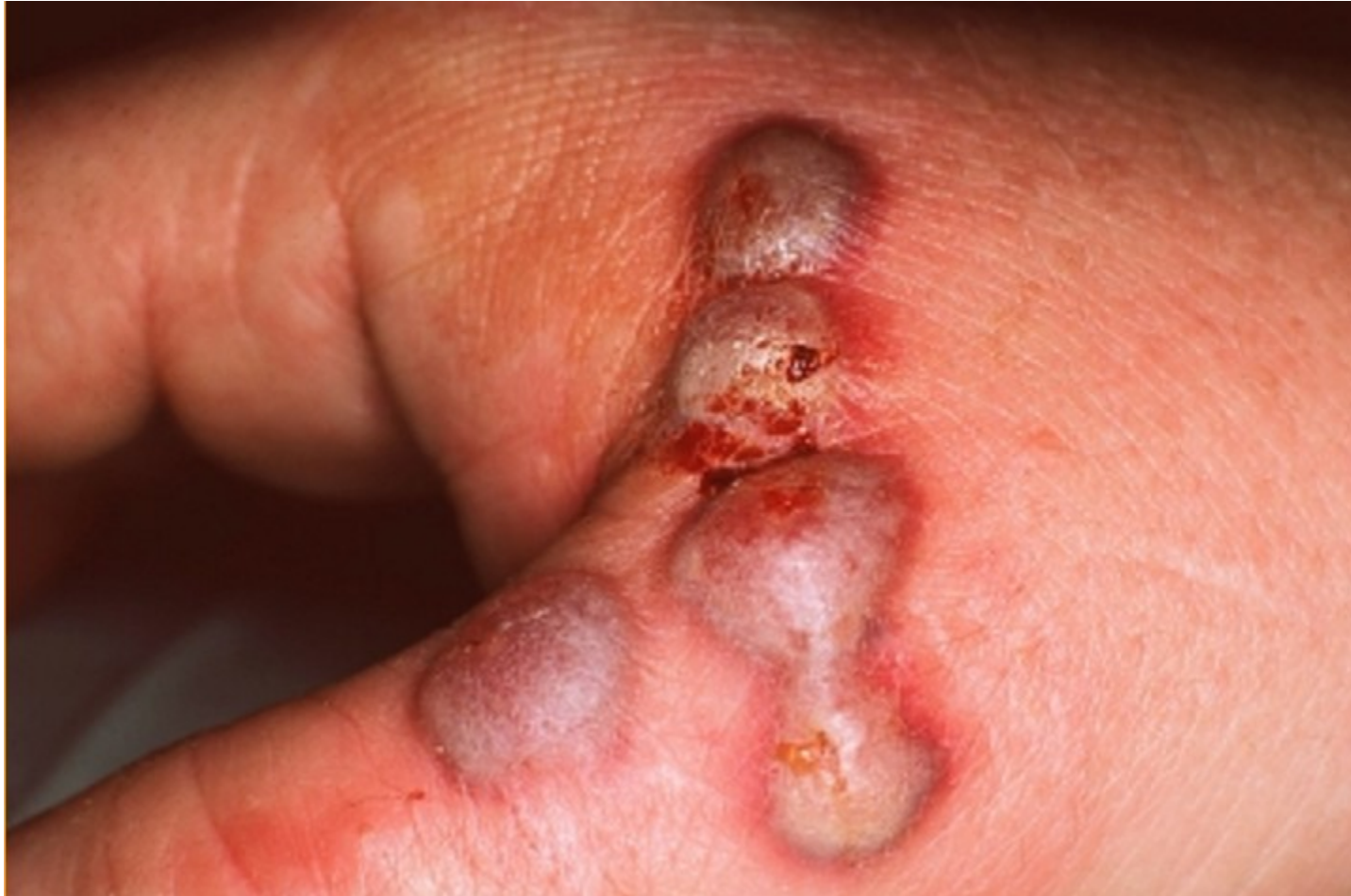XÁC ĐỊNH VỊ TRÍ SANG THƯƠNG DA



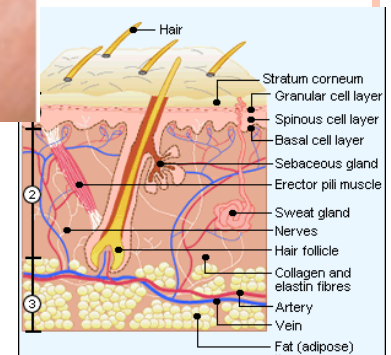
- Viêm kẽ ngón tay



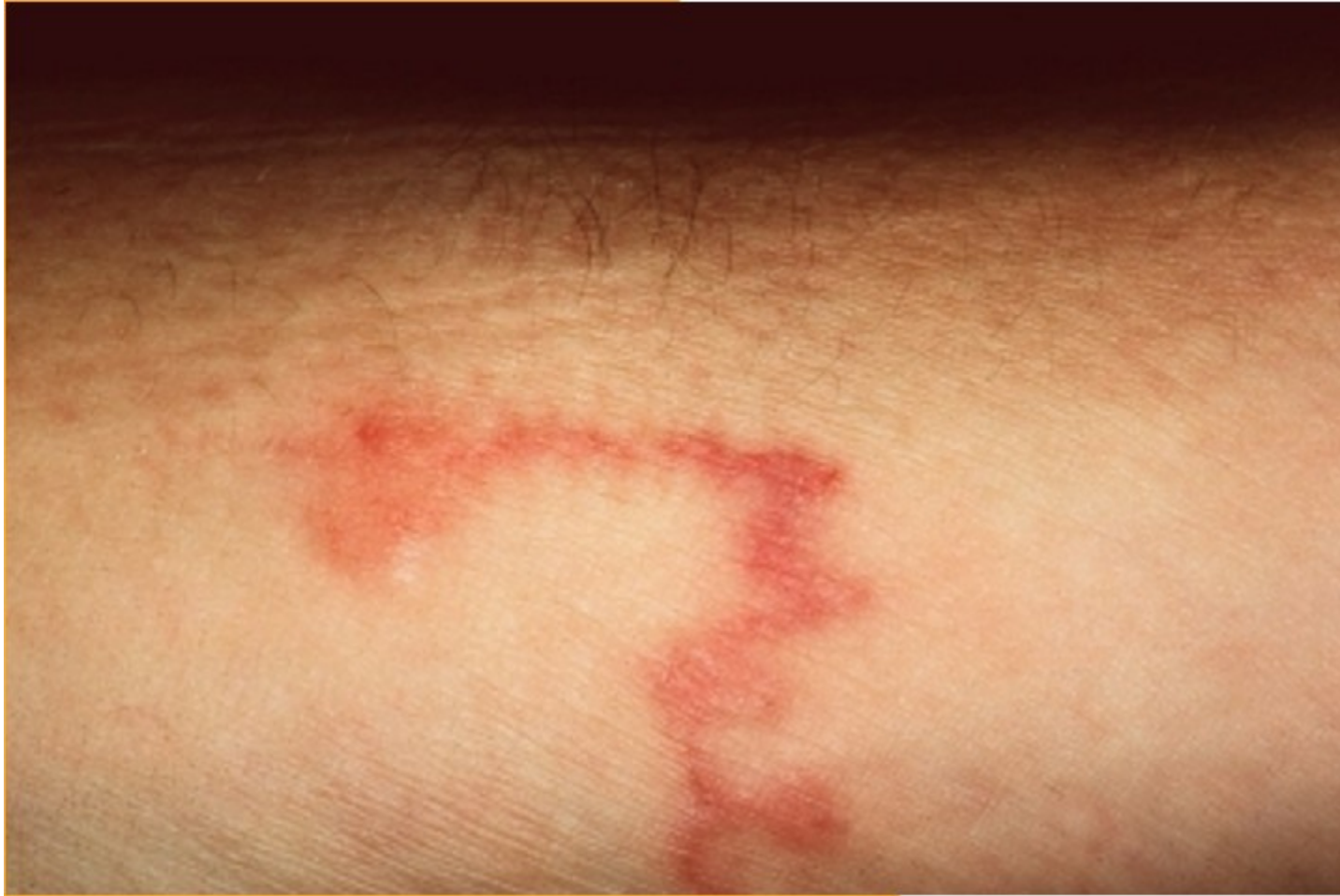XÁC ĐỊNH VỊ TRÍ SANG THƯƠNG DA



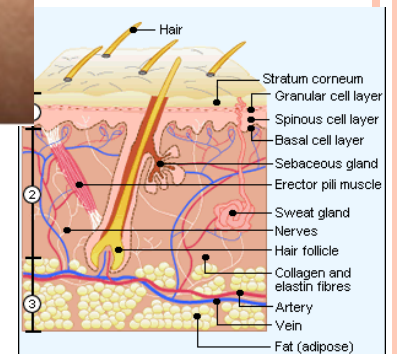
- Nhiễm trùng da có áp xe xuất huyết



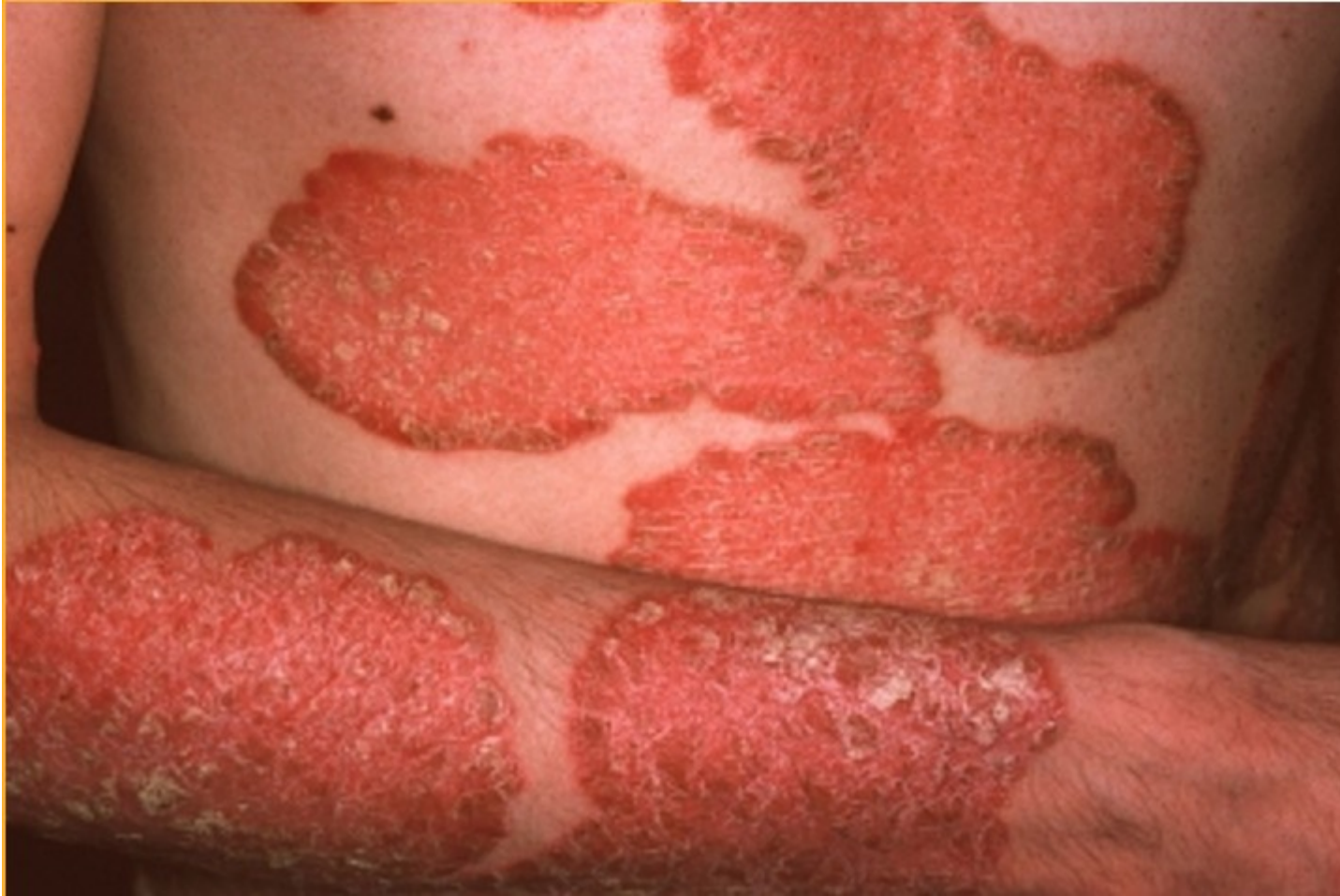XÁC ĐỊNH VỊ TRÍ SANG THƯƠNG DA



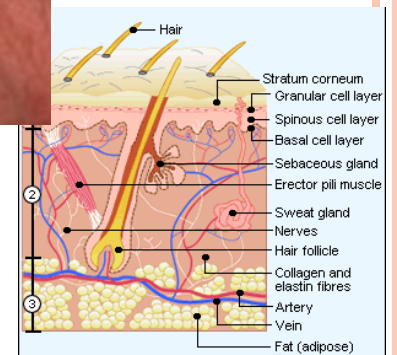
- Ký sinh trùng di chuyển trong da



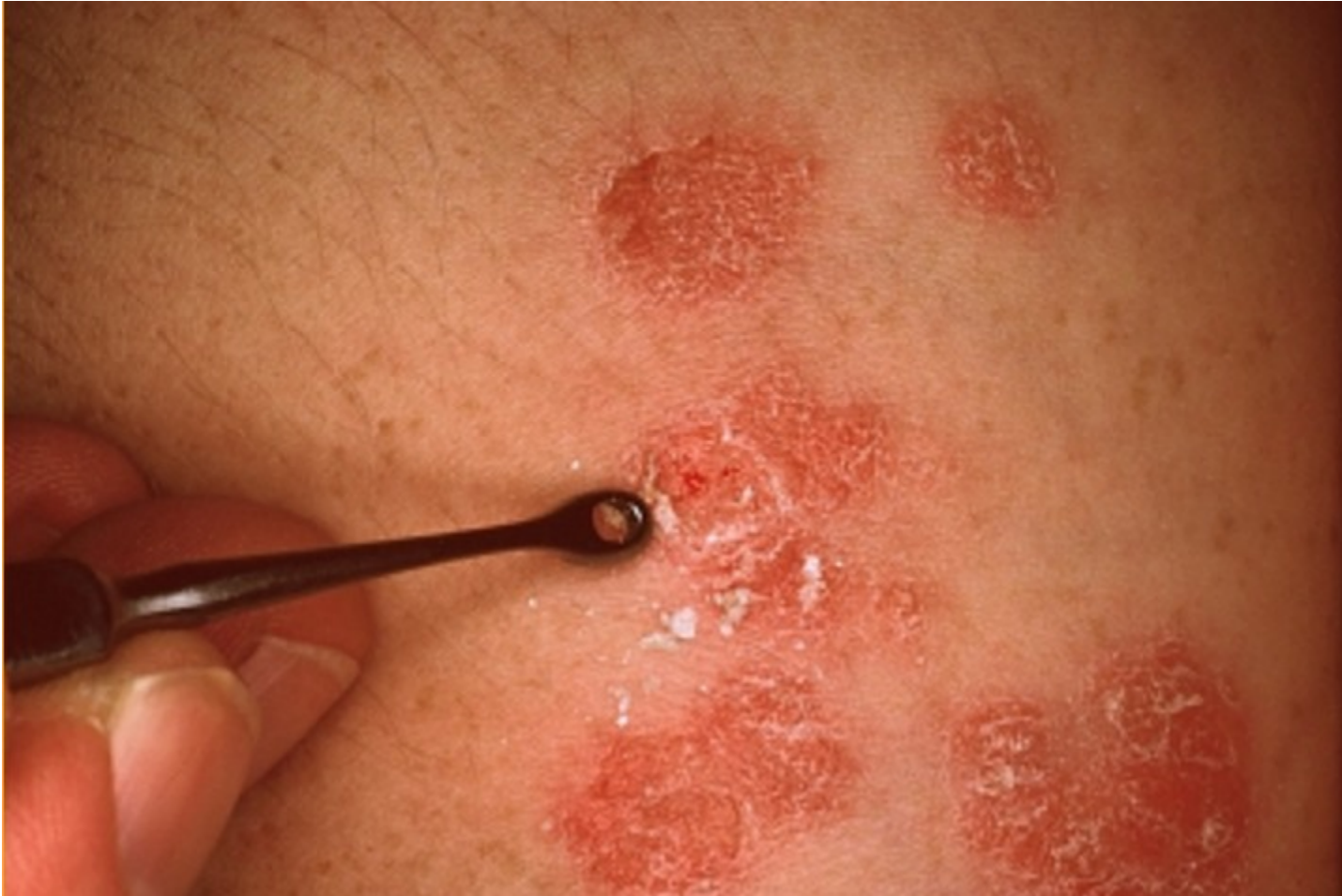XÁC ĐỊNH VỊ TRÍ SANG THƯƠNG DA



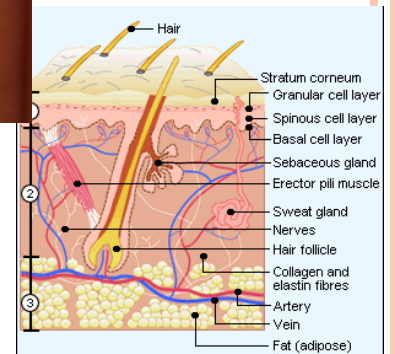
○ Vẩy nến



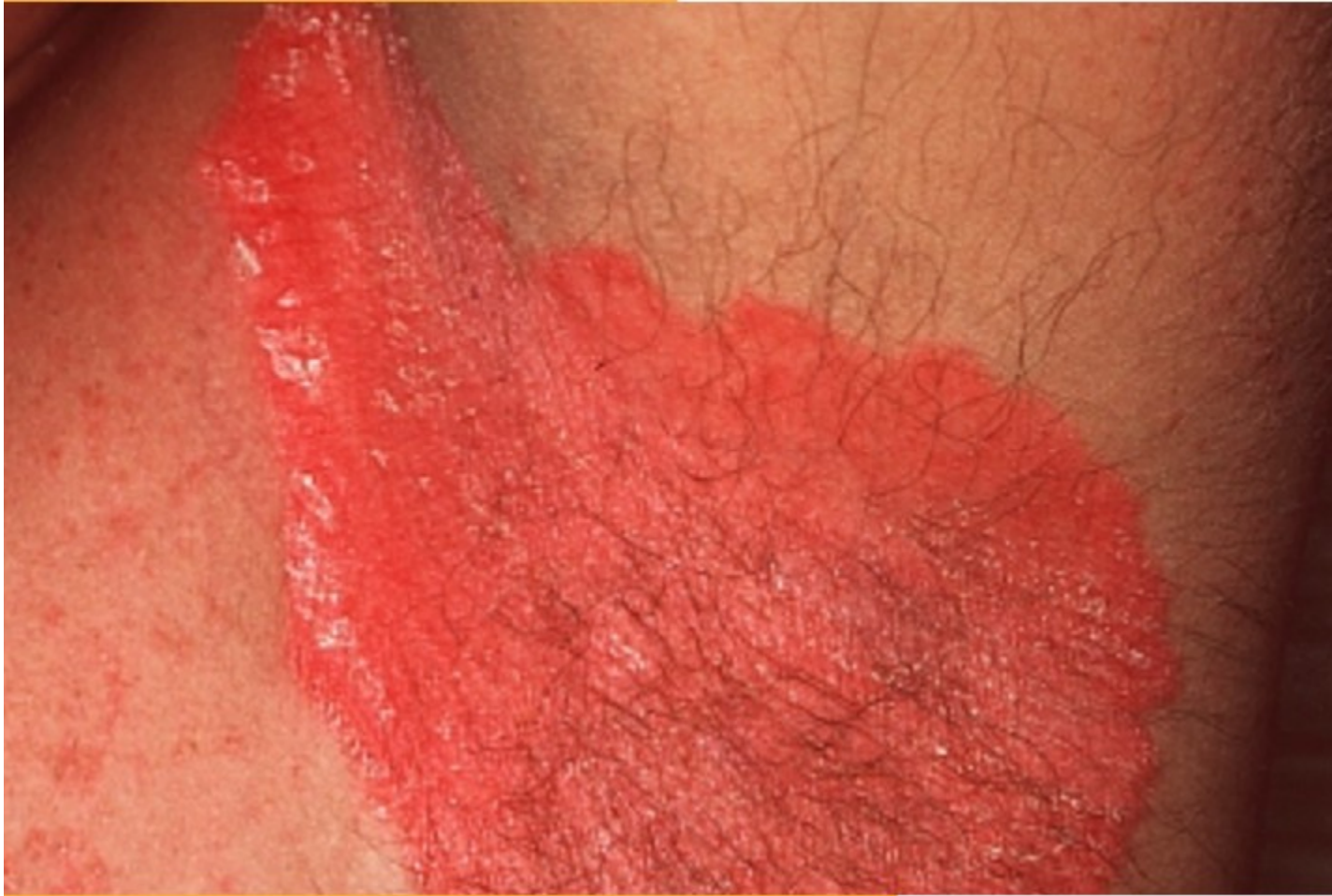XÁC ĐỊNH VỊ TRÍ SANG THƯƠNG DA



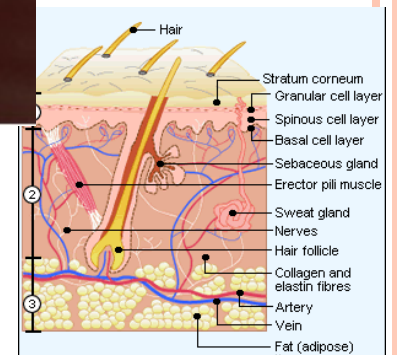
○ Vẩy nến



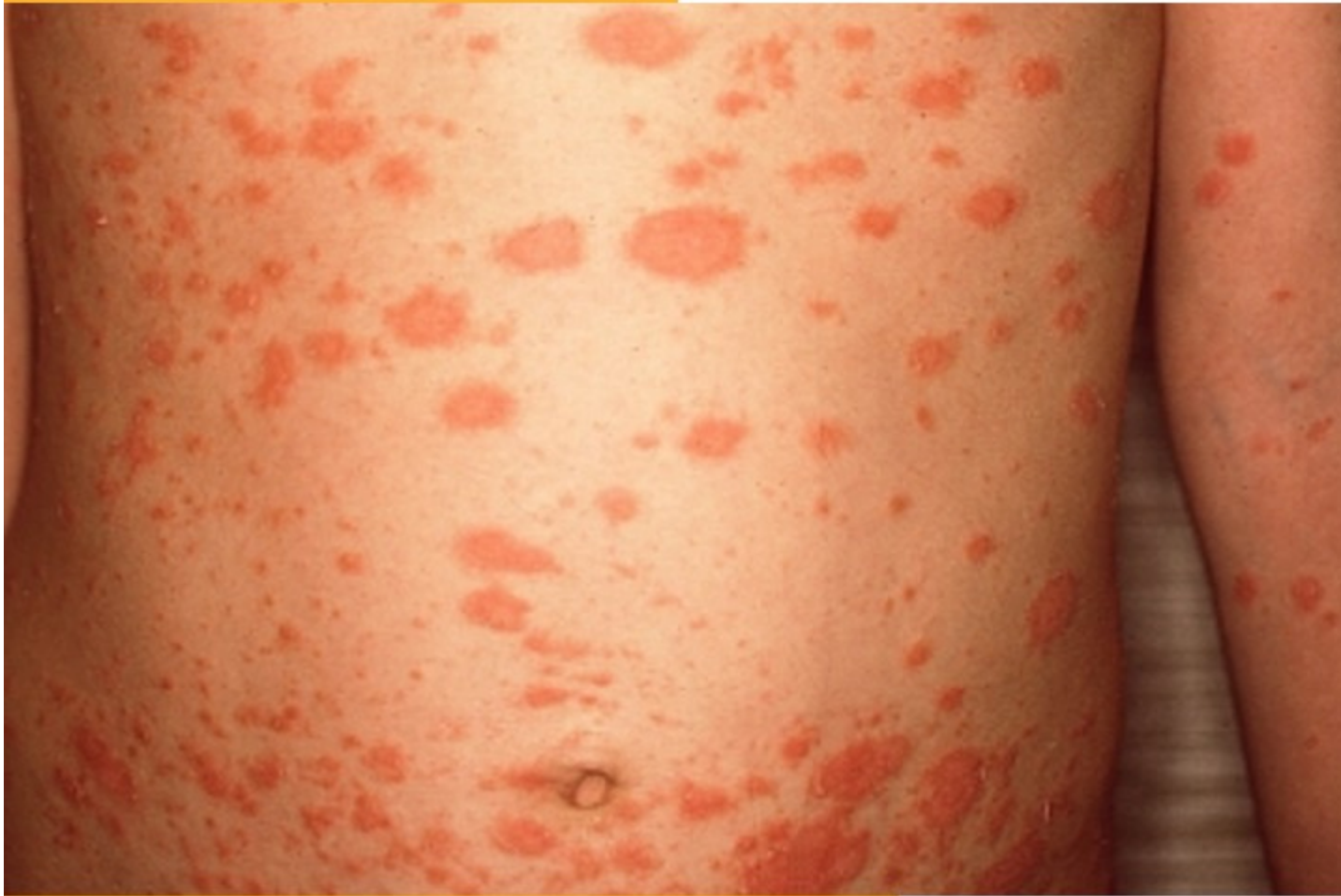XÁC ĐỊNH VỊ TRÍ SANG THƯƠNG DA



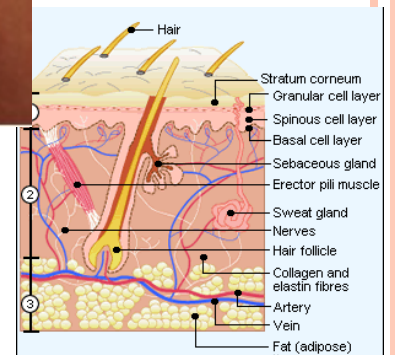
○ Vẩy nến



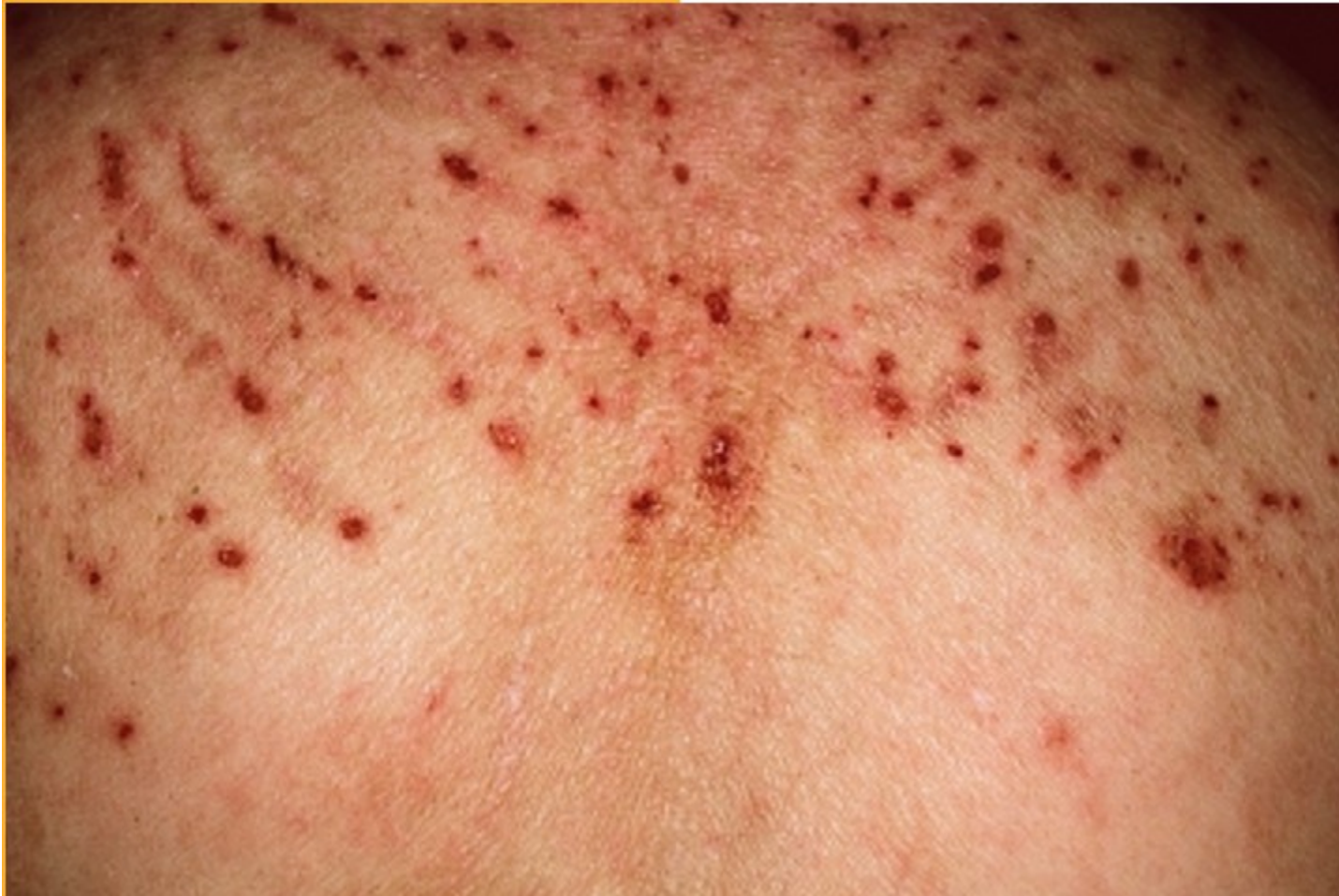XÁC ĐỊNH VỊ TRÍ SANG THƯƠNG DA



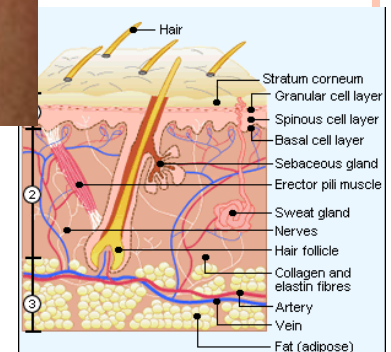
○ Lichen hóa



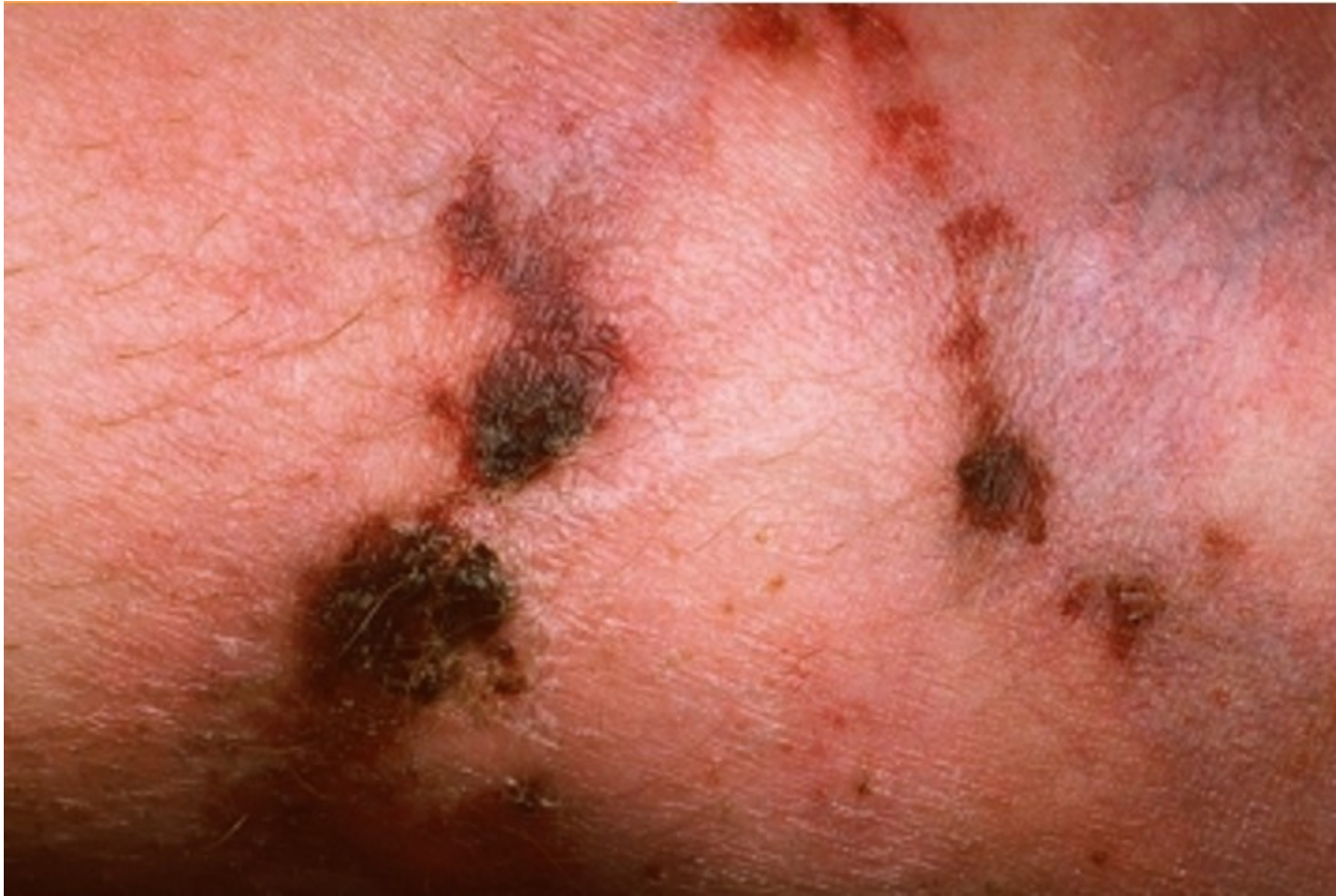XÁC ĐỊNH VỊ TRÍ SANG THƯƠNG DA



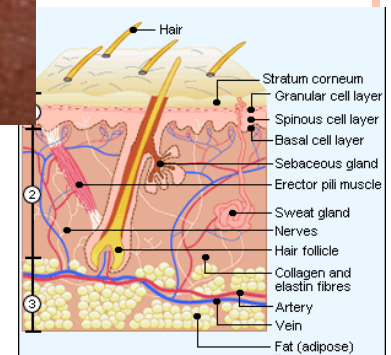
- Lichen hóa + xước da do gãi



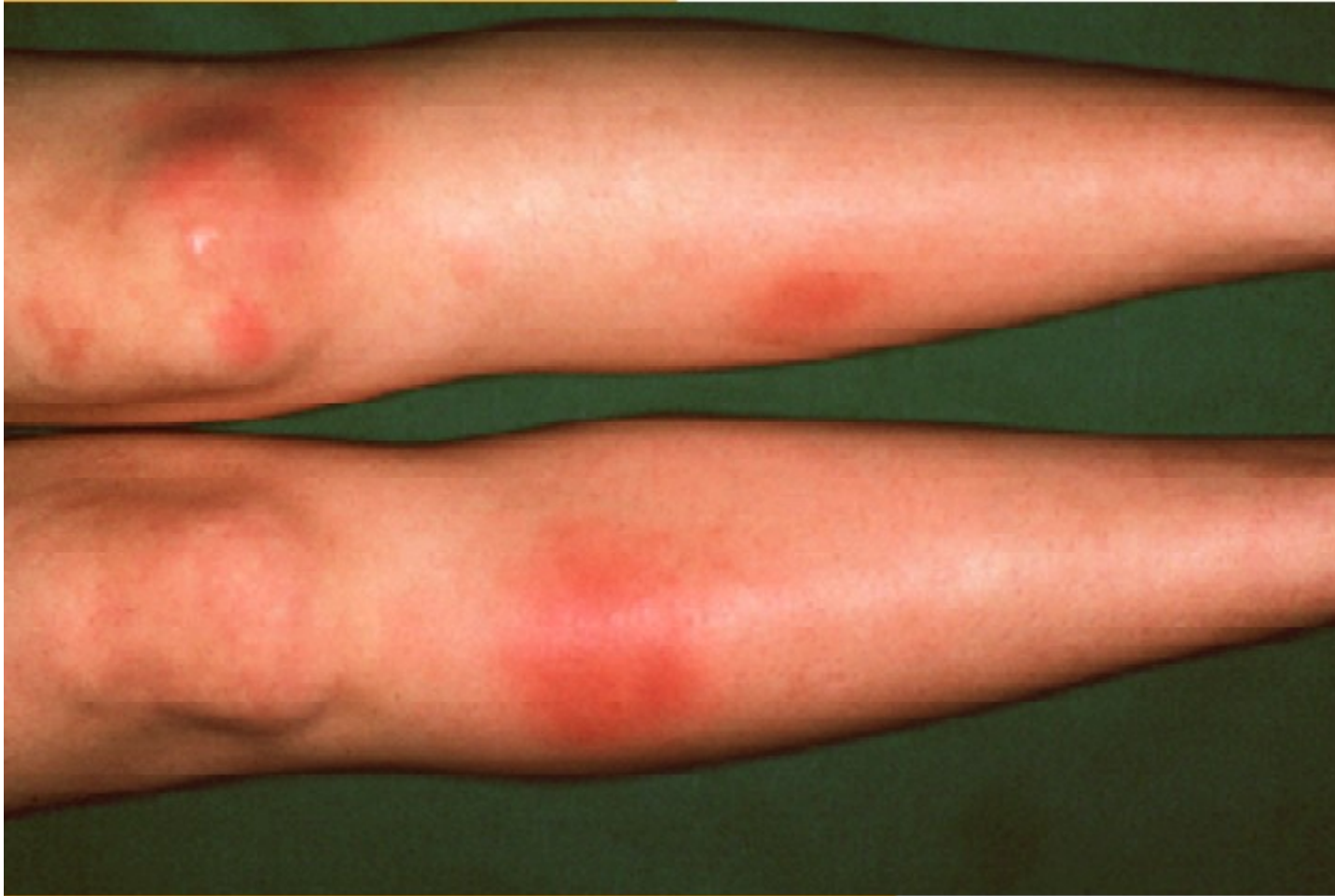XÁC ĐỊNH VỊ TRÍ SANG THƯƠNG DA



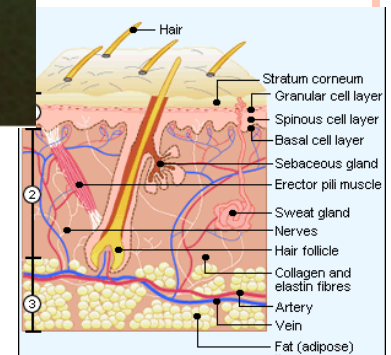
○ Viêm mạch máu



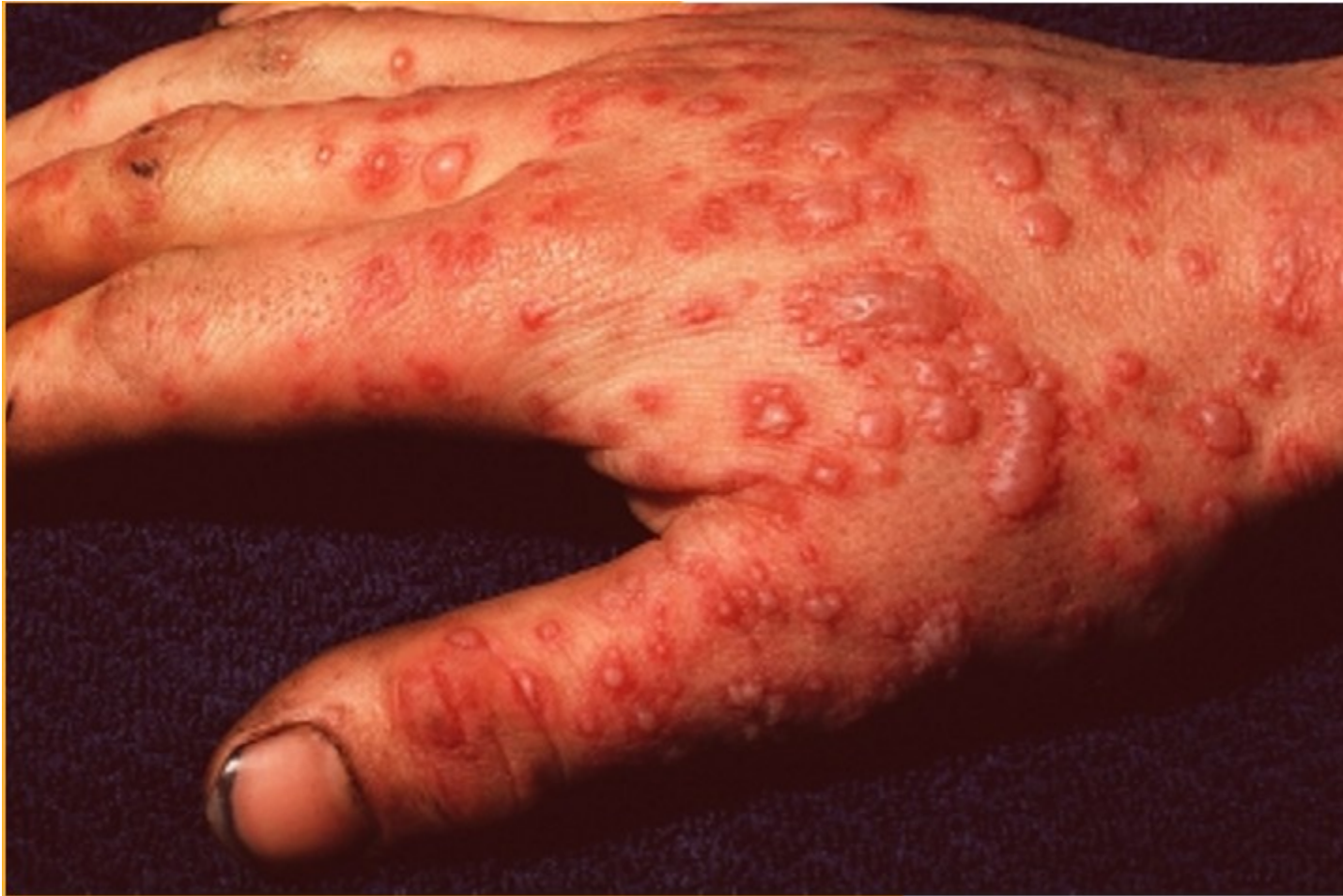XÁC ĐỊNH VỊ TRÍ SANG THƯƠNG DA



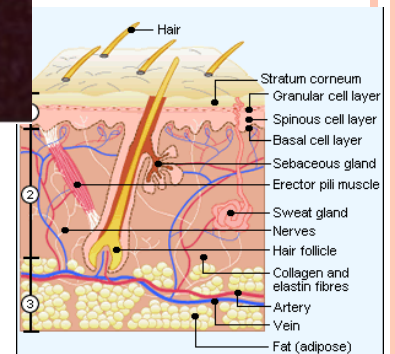
- Phù viêm phần hạ bì (viêm quầng)



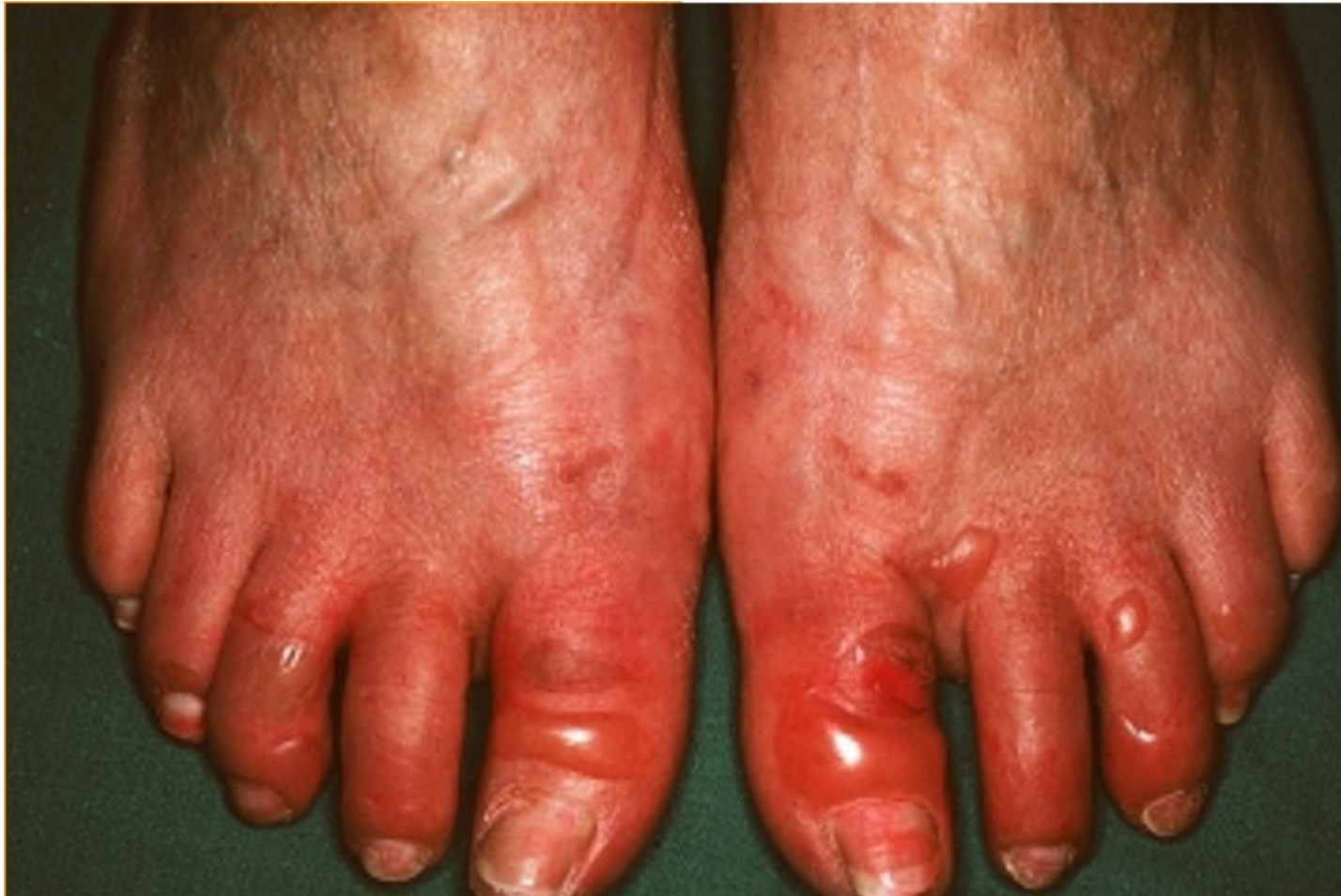XÁC ĐỊNH VỊ TRÍ SANG THƯƠNG DA



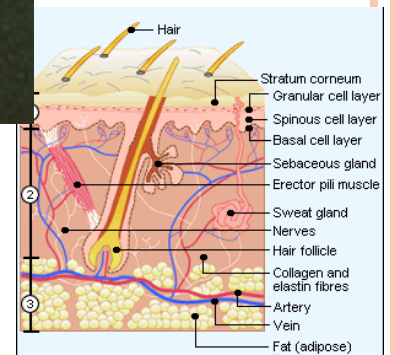
- Hồng ban + sần + bóng nước



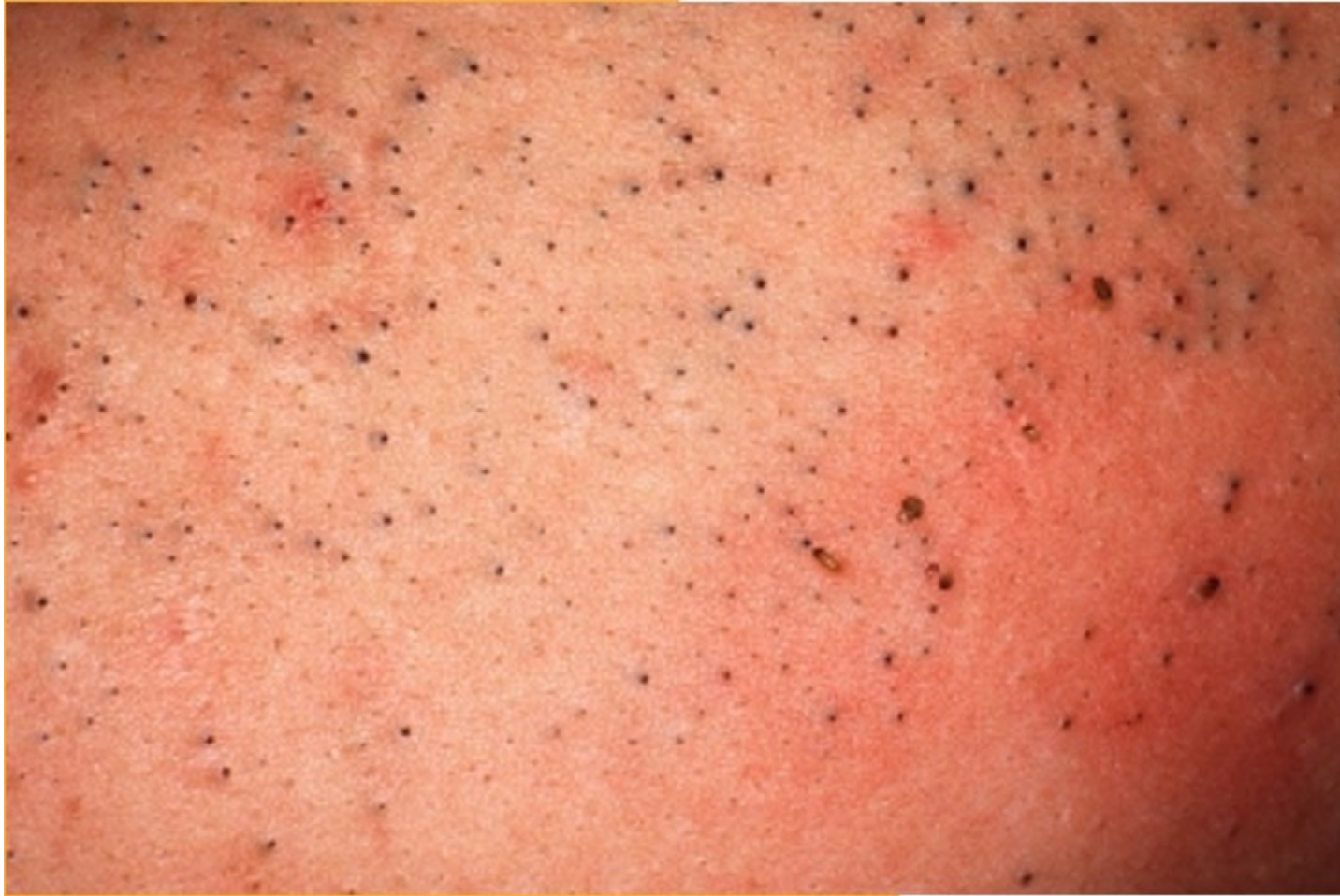XÁC ĐỊNH VỊ TRÍ SANG THƯƠNG DA



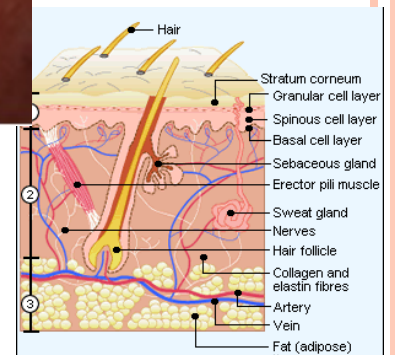
- Hồng ban + bóng nước



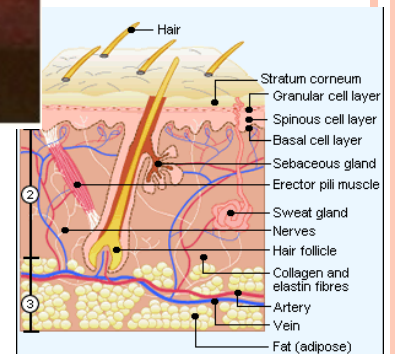
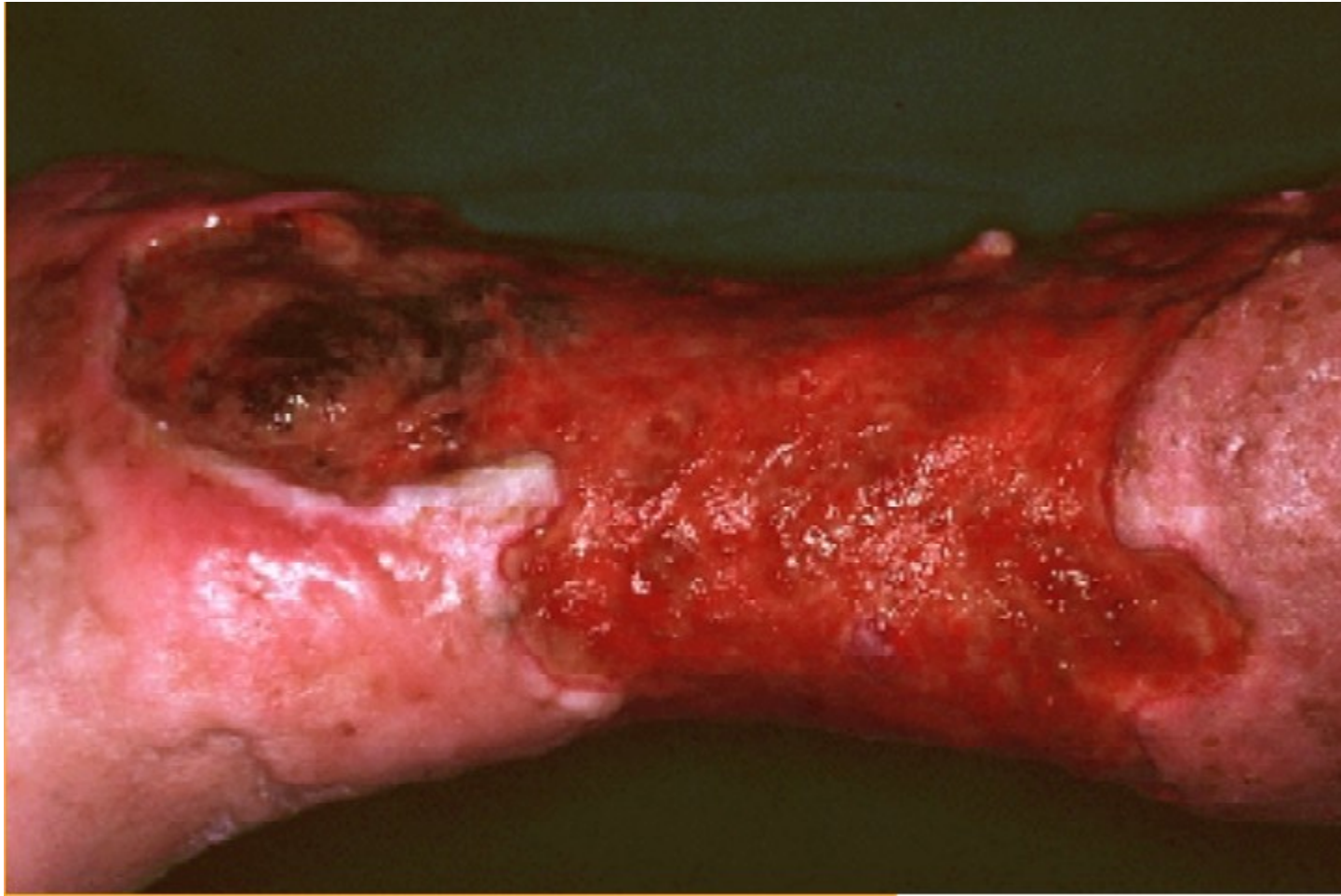XÁC ĐỊNH VỊ TRÍ SANG THƯƠNG DA



- Mụn da (đầu hỏ)

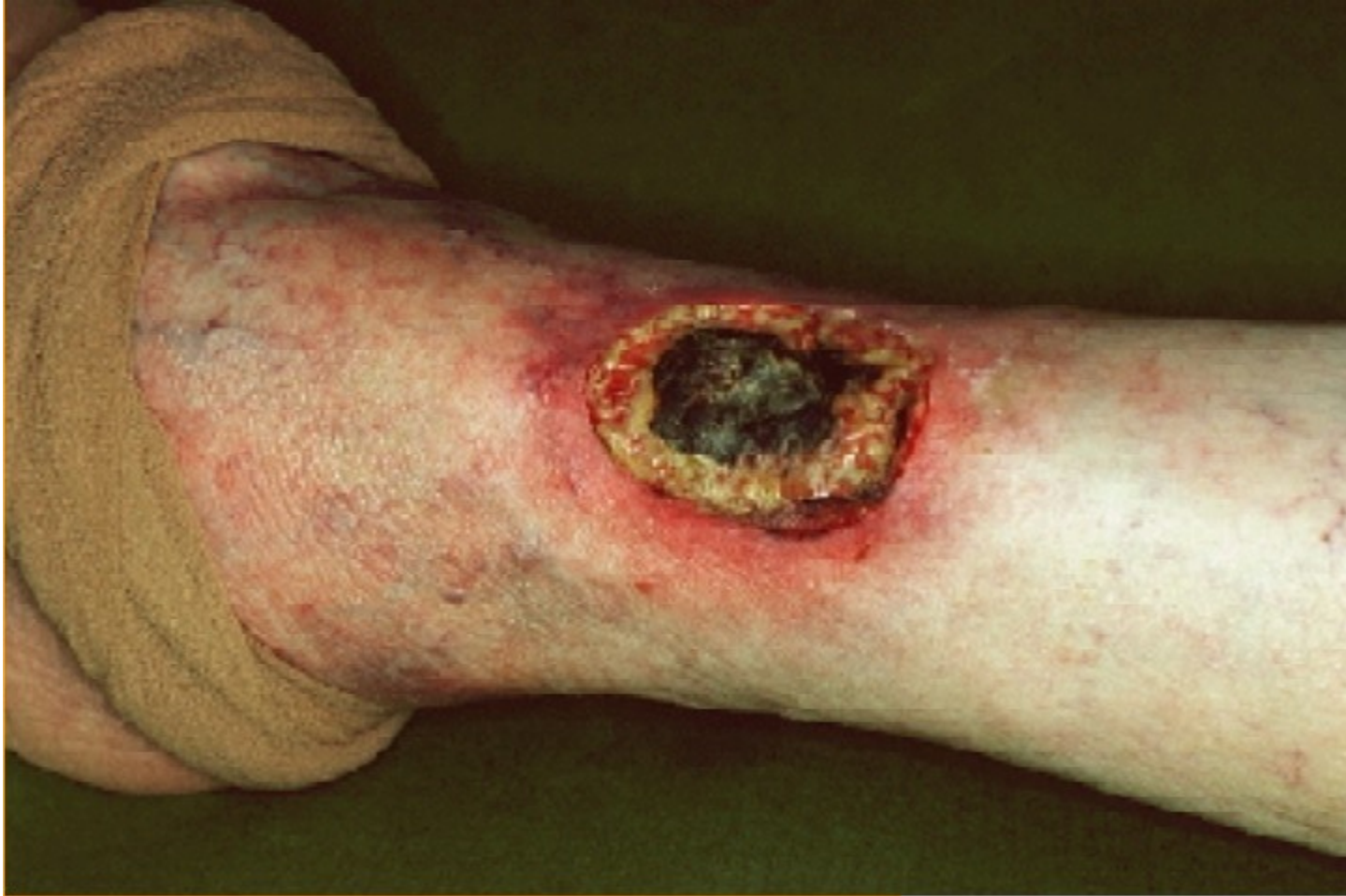

XÁC ĐỊNH VỊ TRÍ SANG THƯƠNG DA

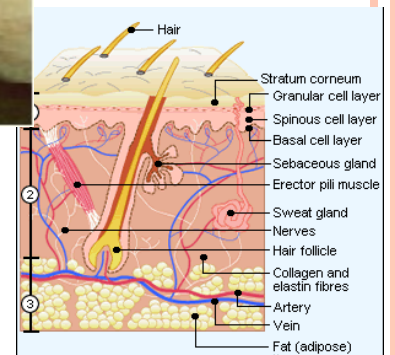


- Hoại tử - loét da do tắc tĩnh mạch

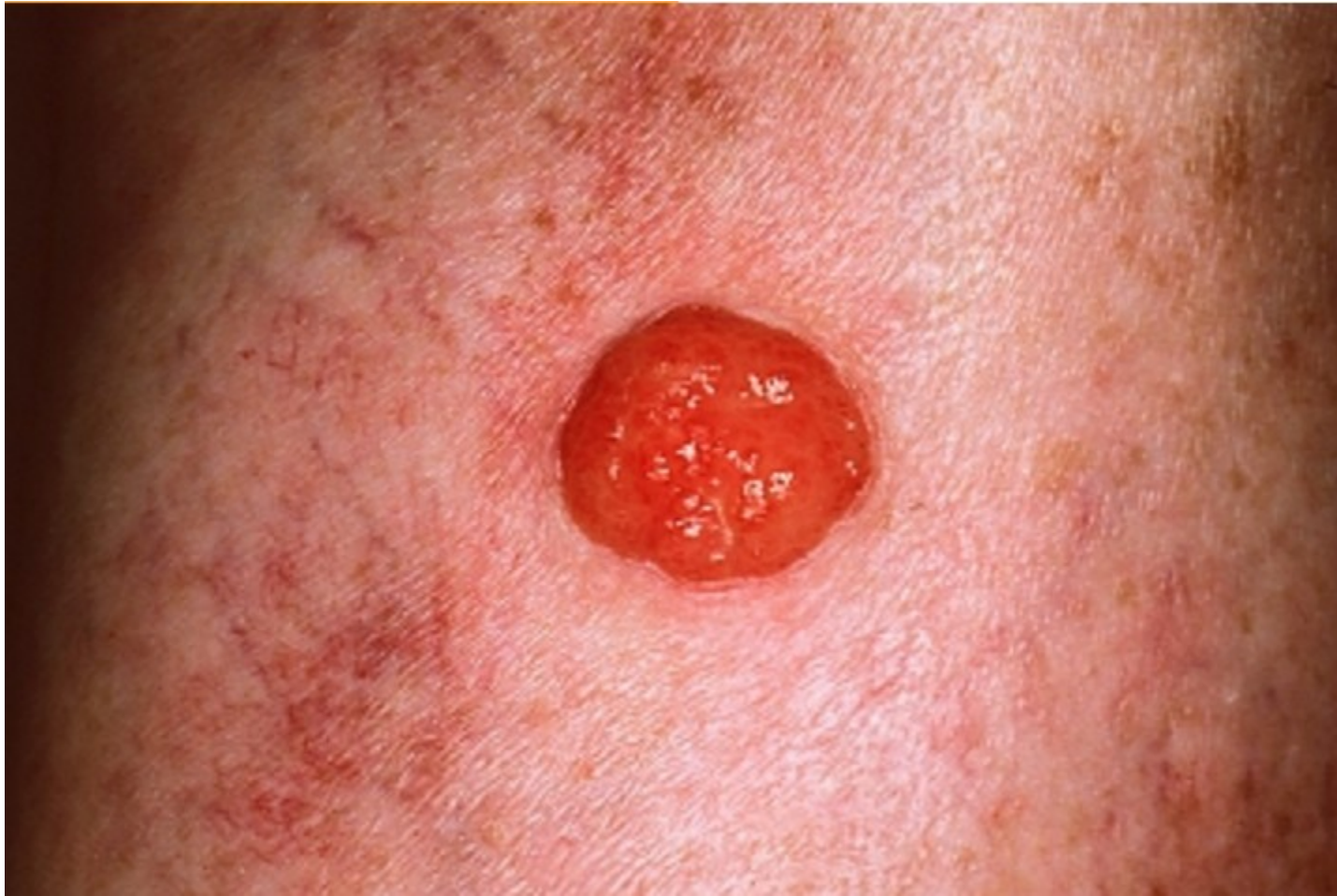XÁC ĐỊNH VỊ TRÍ SANG THƯƠNG DA



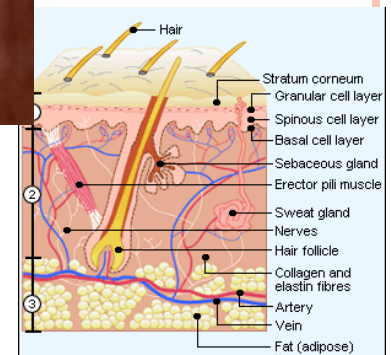
- Hoại tử - loét da do tắc động mạch



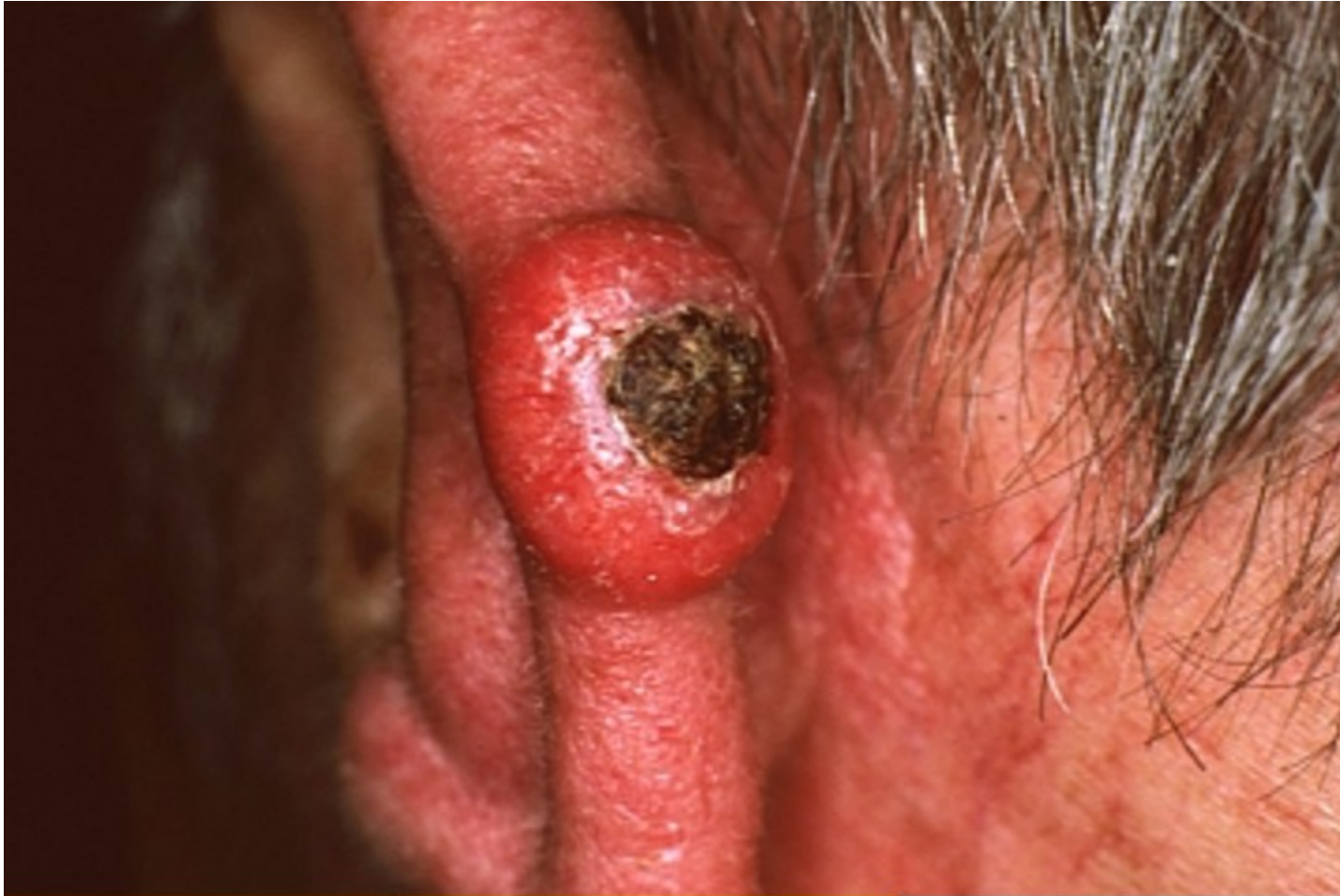XÁC ĐỊNH VỊ TRÍ SANG THƯƠNG DA



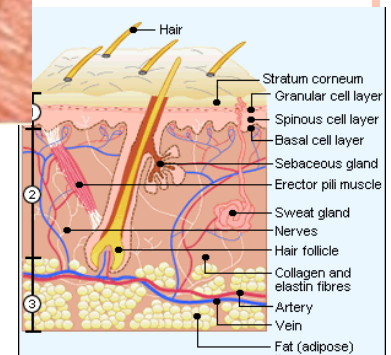
○ U da???



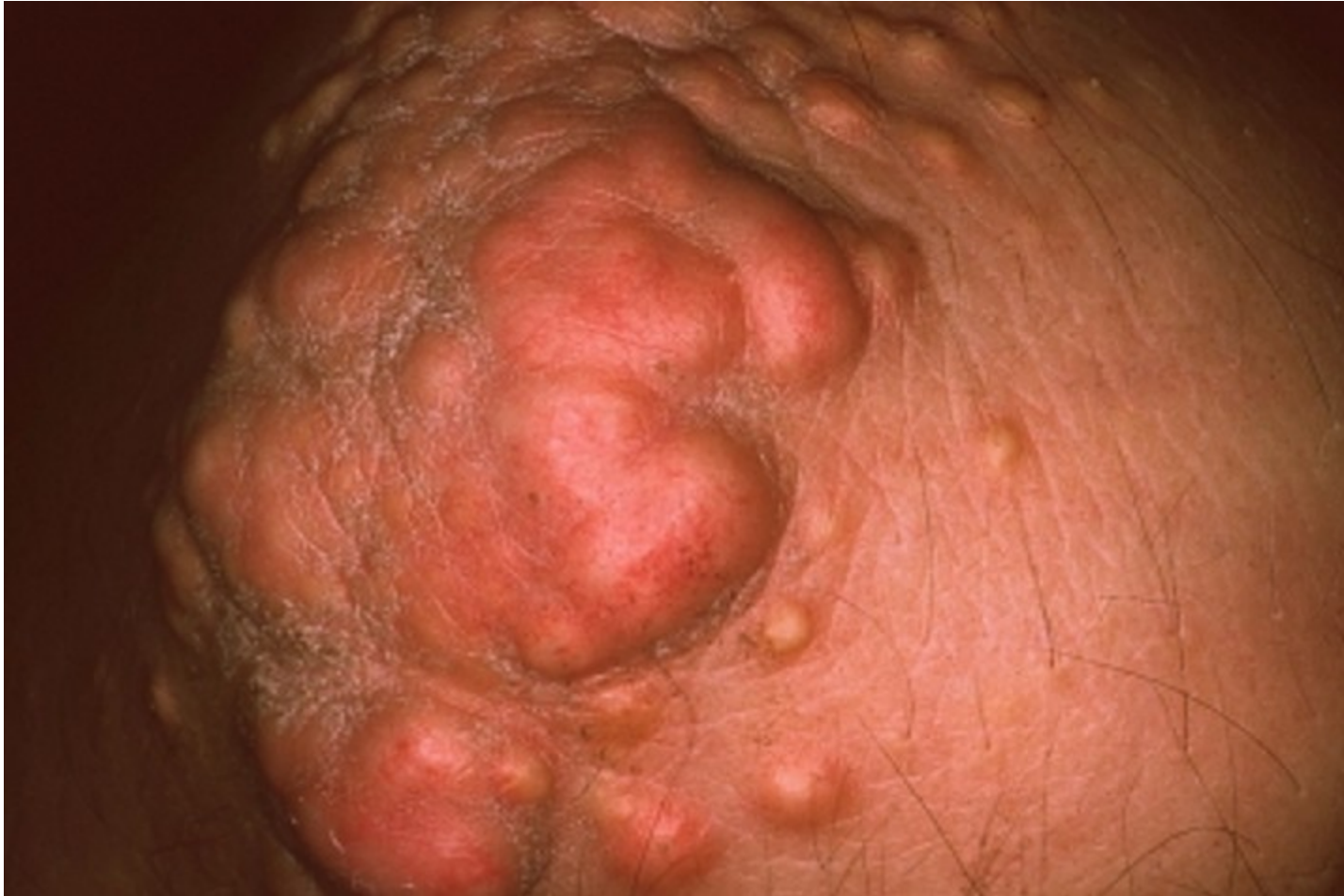XÁC ĐỊNH VỊ TRÍ SANG THƯƠNG DA



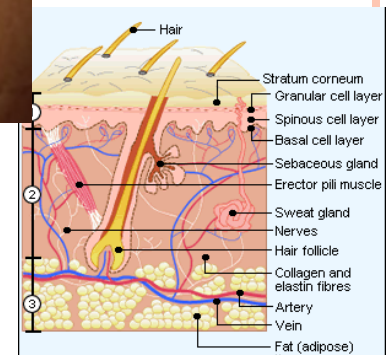
○ U da???



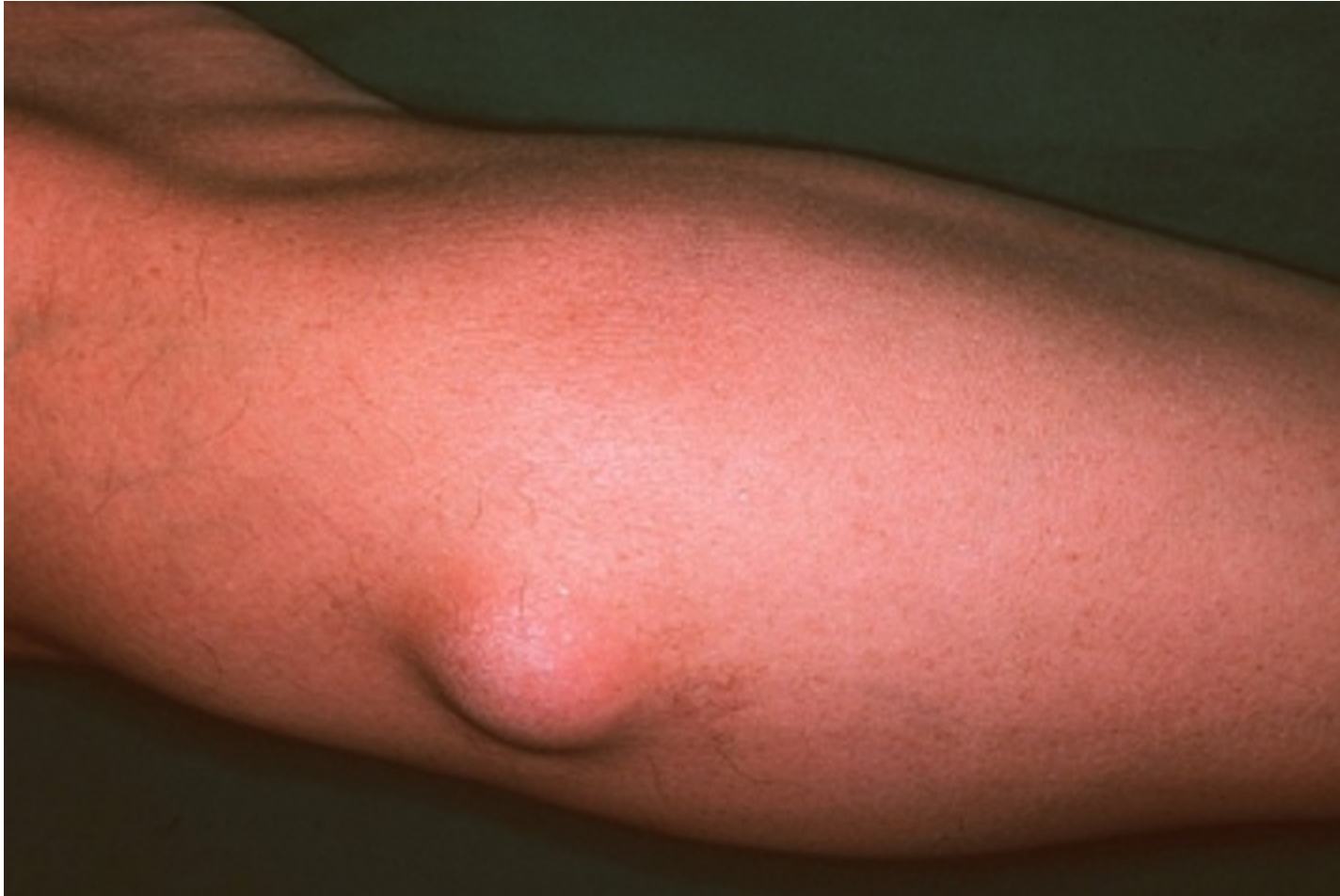XÁC ĐỊNH VỊ TRÍ SANG THƯƠNG DA



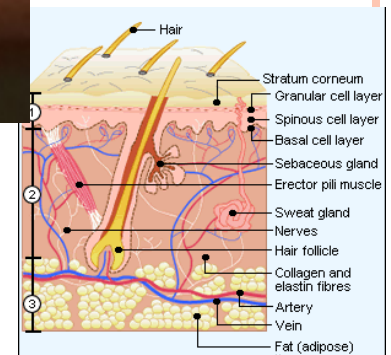
- U mỡ dưới da



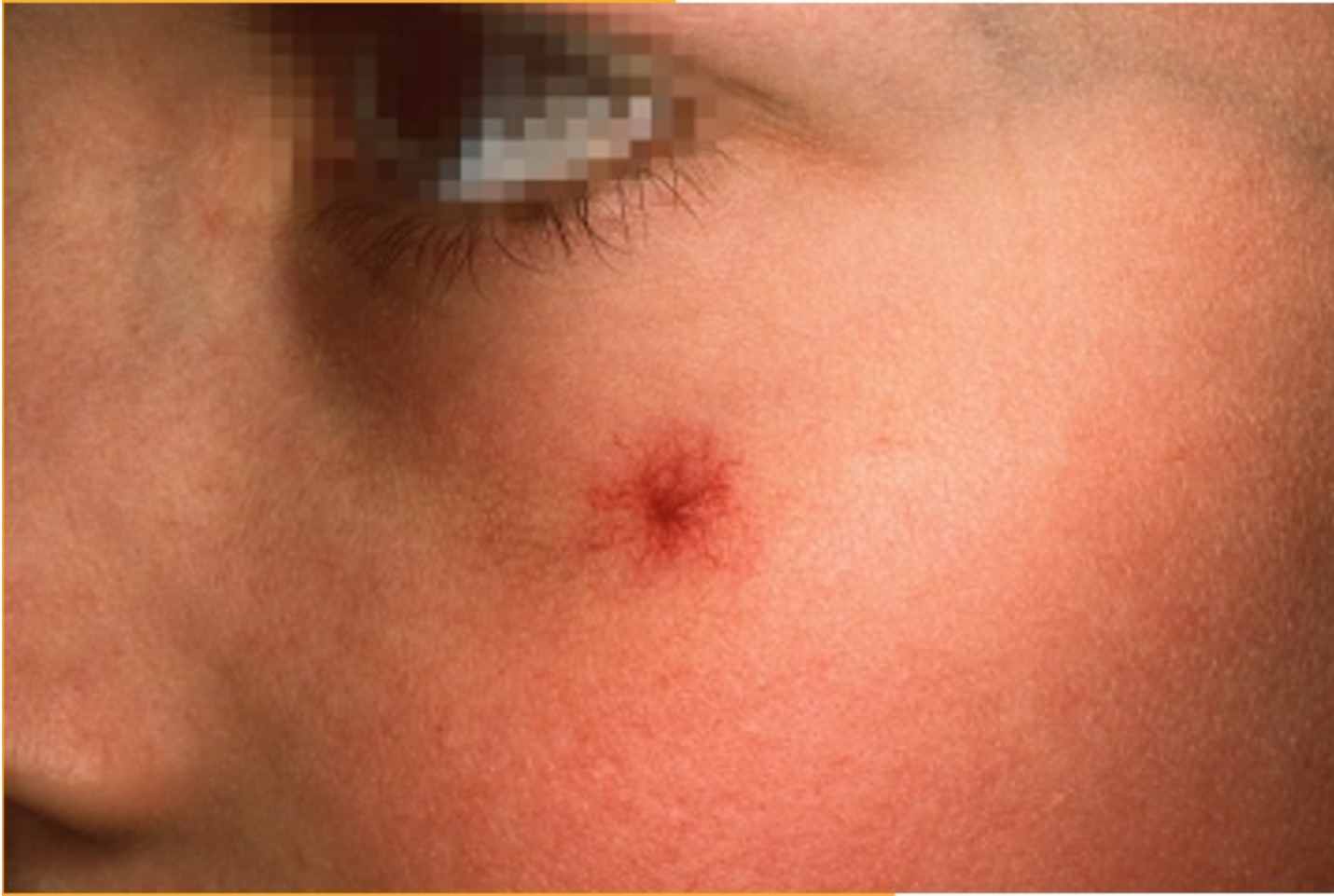XÁC ĐỊNH VỊ TRÍ SANG THƯƠNG DA



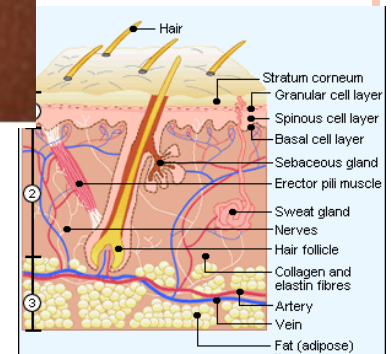
- U mỡ dưới da



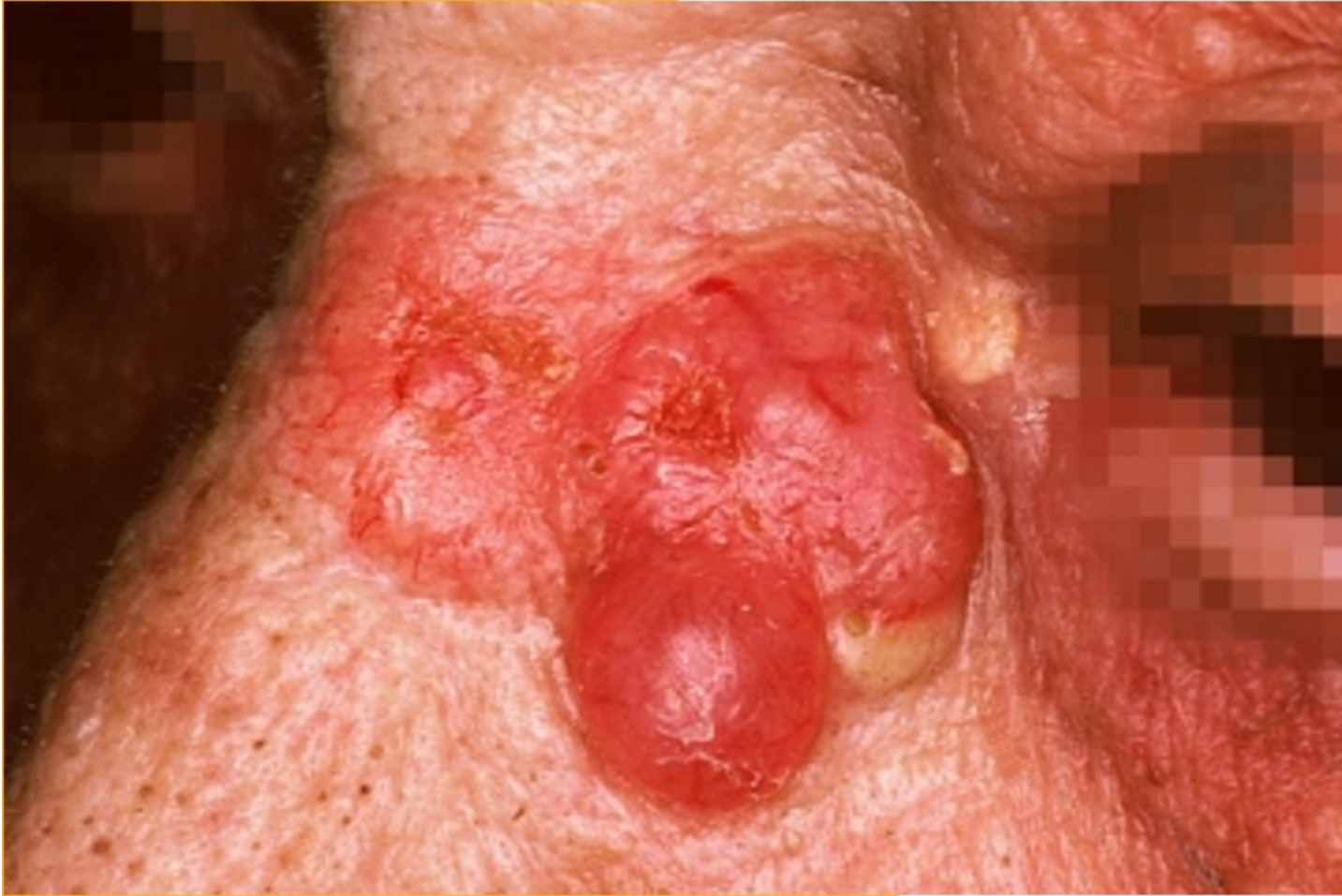XÁC ĐỊNH VỊ TRÍ SANG THƯƠNG DA



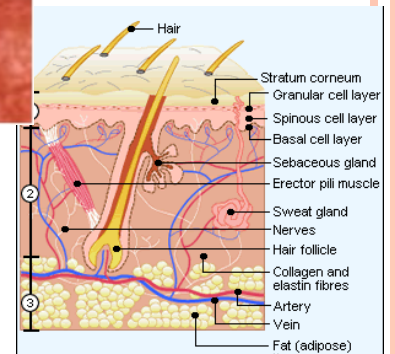
○ Sao mạch



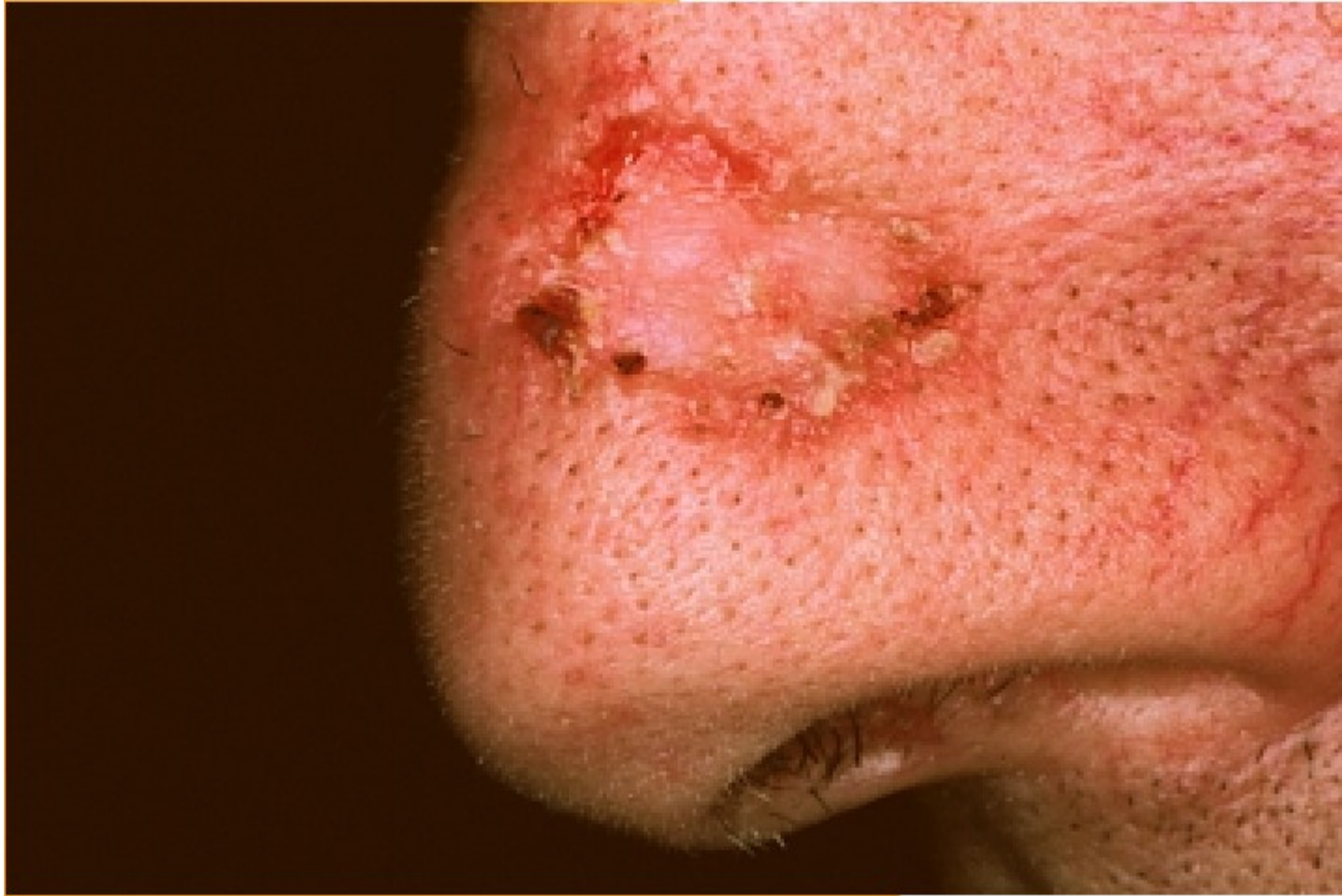XÁC ĐỊNH VỊ TRÍ SANG THƯƠNG DA



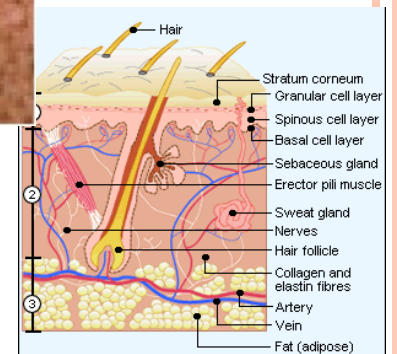
○ Ung thư



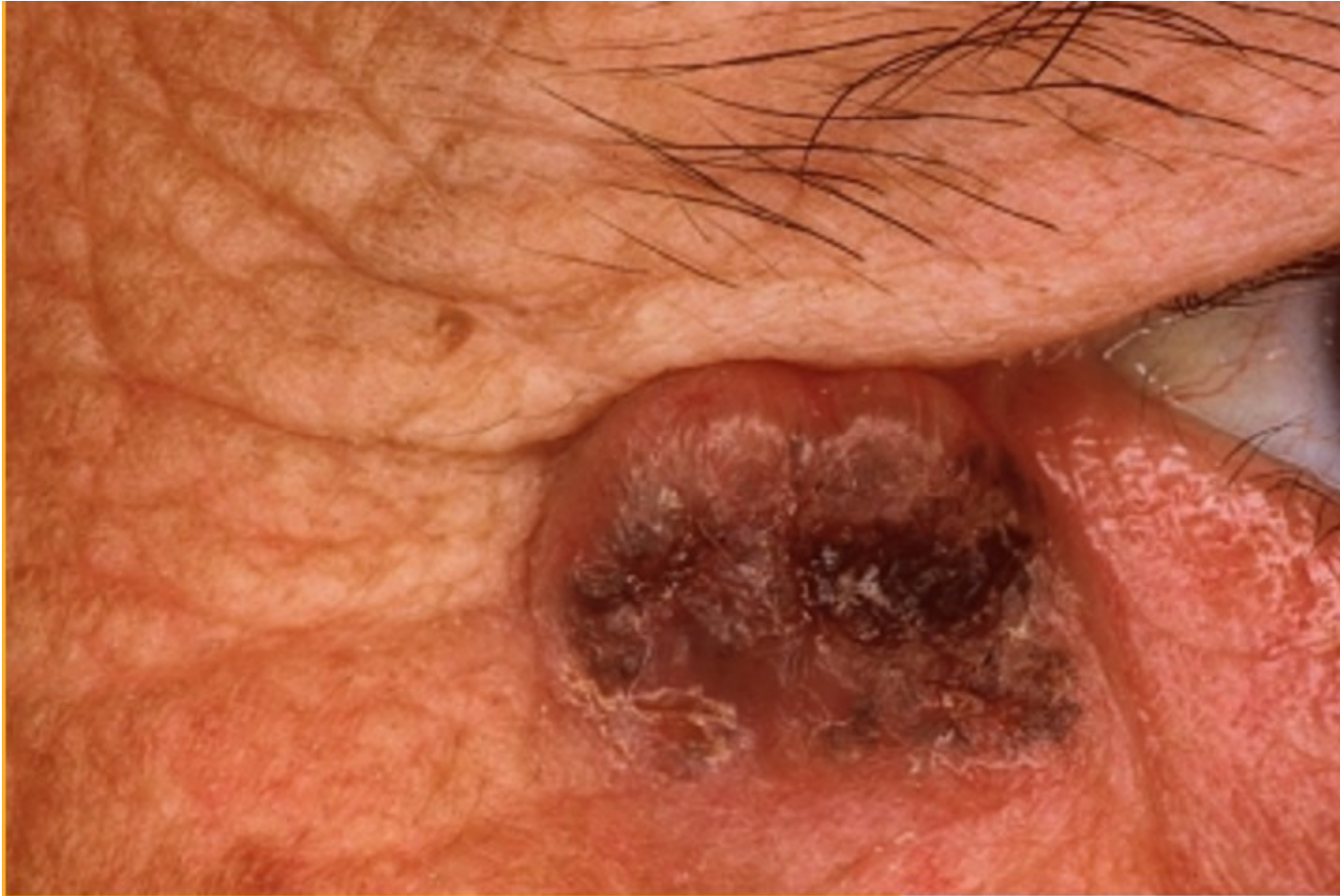XÁC ĐỊNH VỊ TRÍ SANG THƯƠNG DA



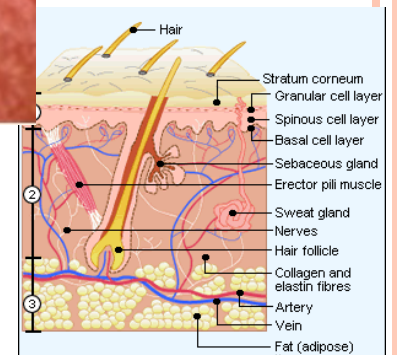
○ Ung thư



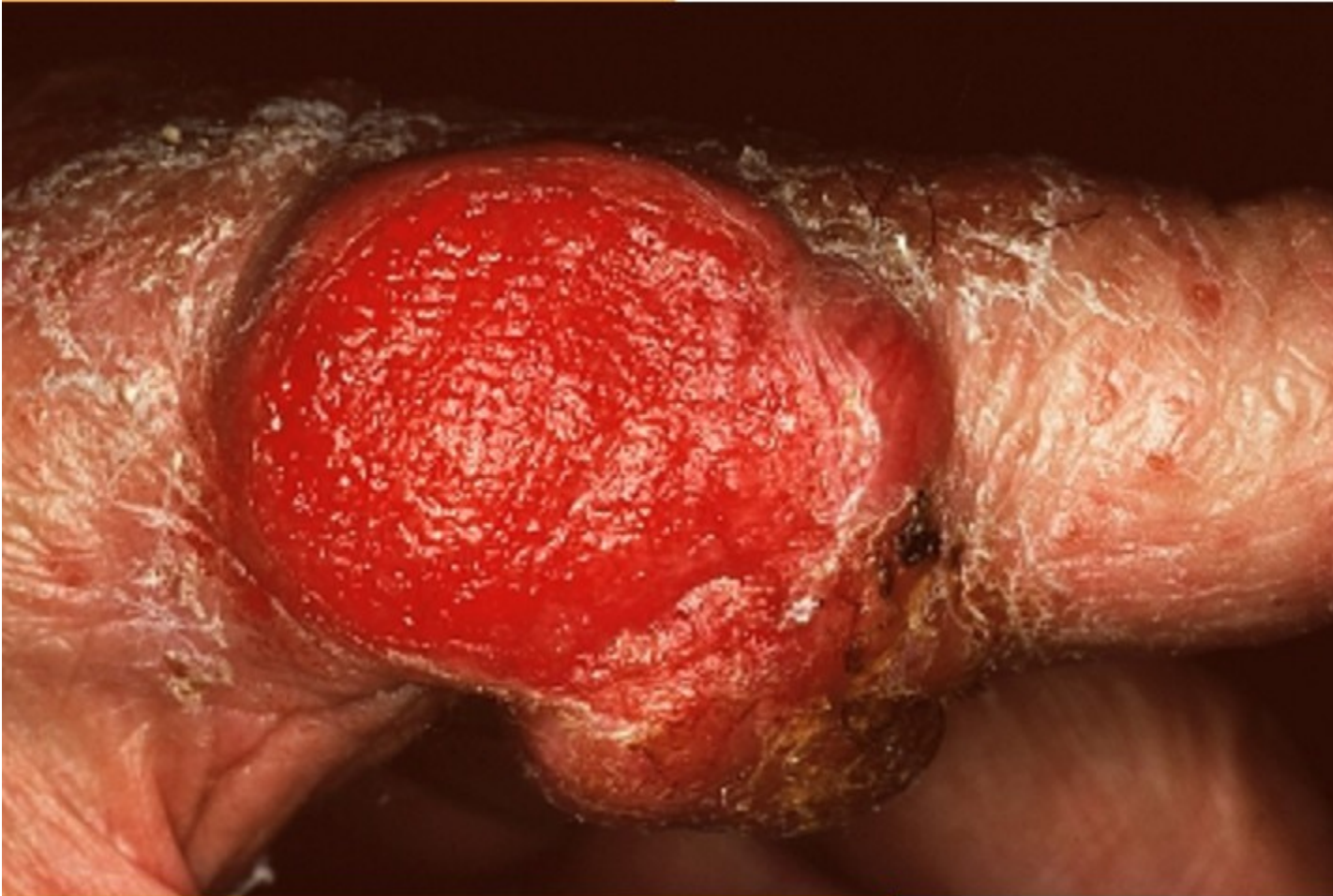XÁC ĐỊNH VỊ TRÍ SANG THƯƠNG DA



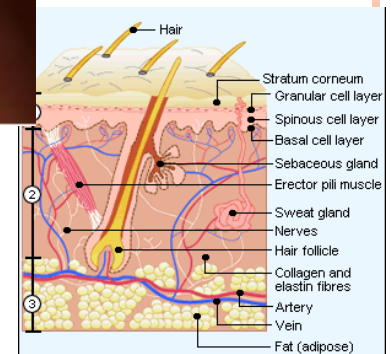
○ Ung thư



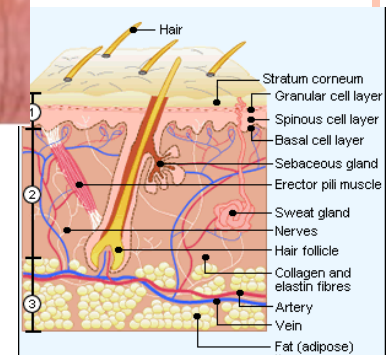
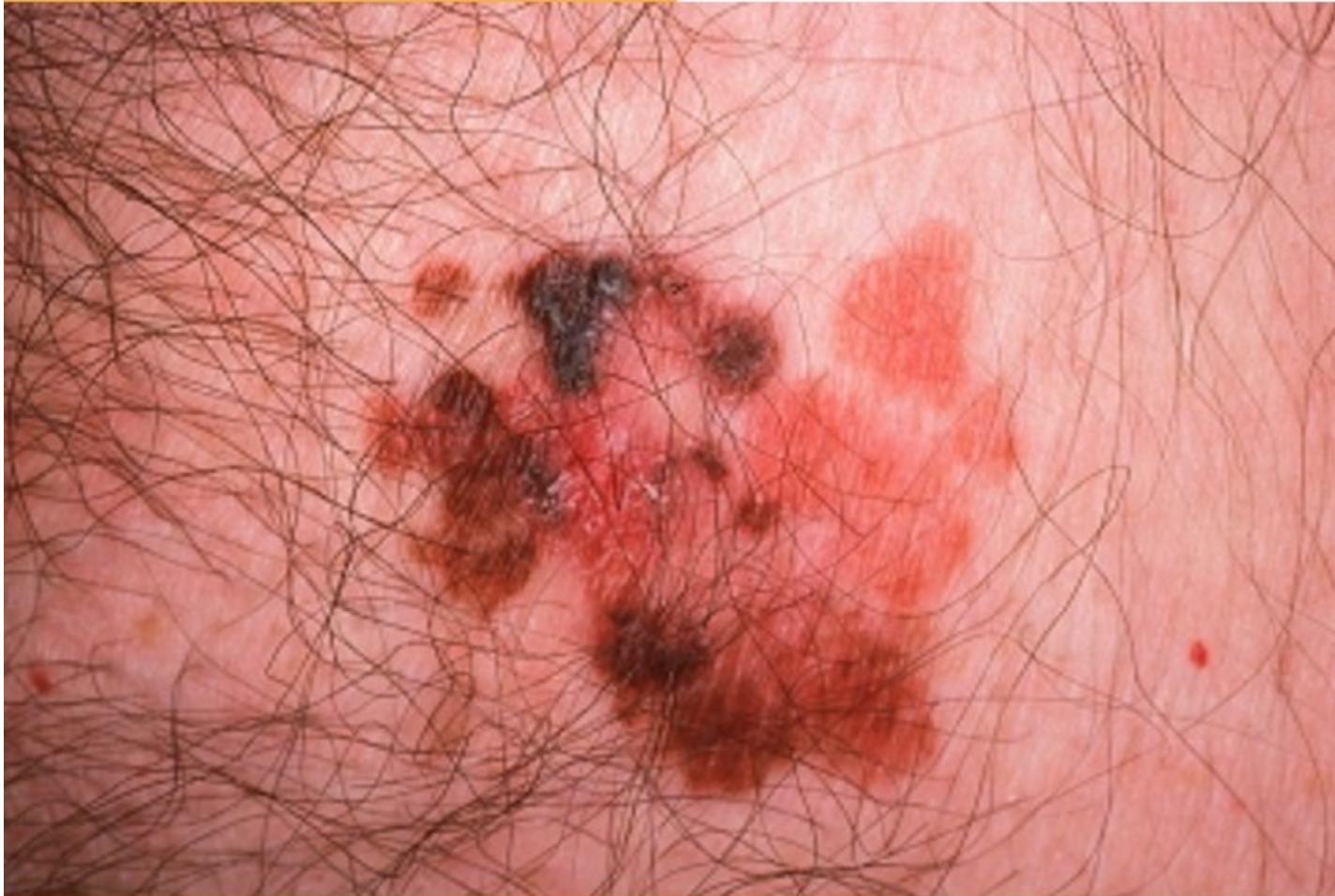XÁC ĐỊNH VỊ TRÍ SANG THƯỜNG DA



○ Ung thư



XÁC ĐỊNH VỊ TRÍ SANG THƯƠNG DA



○ Ung thư

XÁC ĐỊNH VỊ TRÍ SANG THƯƠNG DA

Đánh giá thương tổn sắc tố da sử dụng bảng kiểm Glasgow

Thông tin	Nhập vào	
Anh chị đang đánh giá thương tổn đổi màu da? (Y=có, N=không)	Y :-):-:-)	
Đường kính của thương tổn (cm)	1,1 cm	1
Thương tổn có các đặc điểm nào sau đây?		
Có ngứa nhẹ? (Y=có, N=không)	Y :-):-:-)	1
Có tăng kích thước trong thời gian gần đây? (Y=có, N=không)	N :-):-:-)	0
Có đường viền không đều? (Y=có, N=không)	Y :-):-:-)	1
Có bất màu sắc tố không đều? (Y=có, N=không)	N :-):-:-)	0
Có dấu viêm? (Y=có, N=không)	Y :-):-:-)	1
Có chảy máu hoặc tiết dịch? (Y=có, N=không)	Y :-):-:-)	1

Tính toán	result
Dữ liệu được nạp tốt?	Có
Có thể đánh giá được không?	Có :-):-:-)
Tổng số điểm	5 trên 7
Tổn thương có nghi ngờ ác tính	Có

Keefe M, Dick DC, et al. A study of the value of the seven-point checklist in distinguishing benign pigmented lesions from melanoma. *Clinical and Experimental Dermatology*. 1990; 15: 167-171.

McGovern TW, Litaker MS. Clinical predictors of malignant pigmented lesion. A comparison of the Glasgow Seven-Point Checklist and the American Cancer Society's ABCDs of pigmented lesions. *J Dermatol Surg Oncol*. 1992; 18: 22-26.

