
CHẤP – LỆO – MỘNG MẮT

TS BS Võ Thành Liêm

MỤC TIÊU

- ✘ Mô tả đặc điểm chấp
- ✘ Mô tả đặc điểm lẹo
- ✘ Mô tả đặc điểm mộng

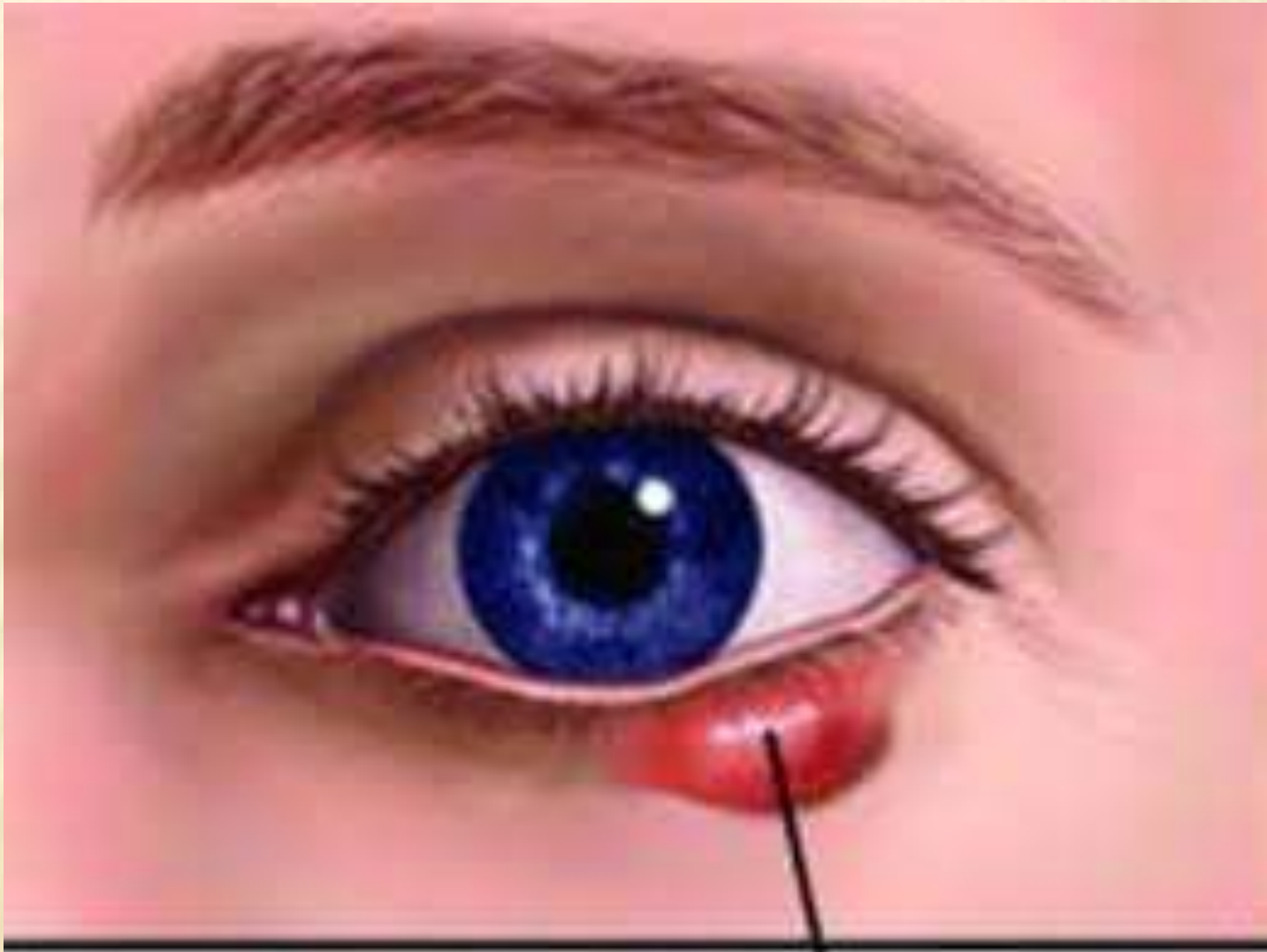TỔNG QUAN

- ✘ Mắt nằm trong ổ mắt
- ✘ Bao ngoài bằng da mi mắt
- ✘ Da + phần phụ da: lông
- ✘ => bệnh của da
 - + Viêm tuyến dưới niêm: chắp
 - + Viêm tuyến chân lông mi: lệo

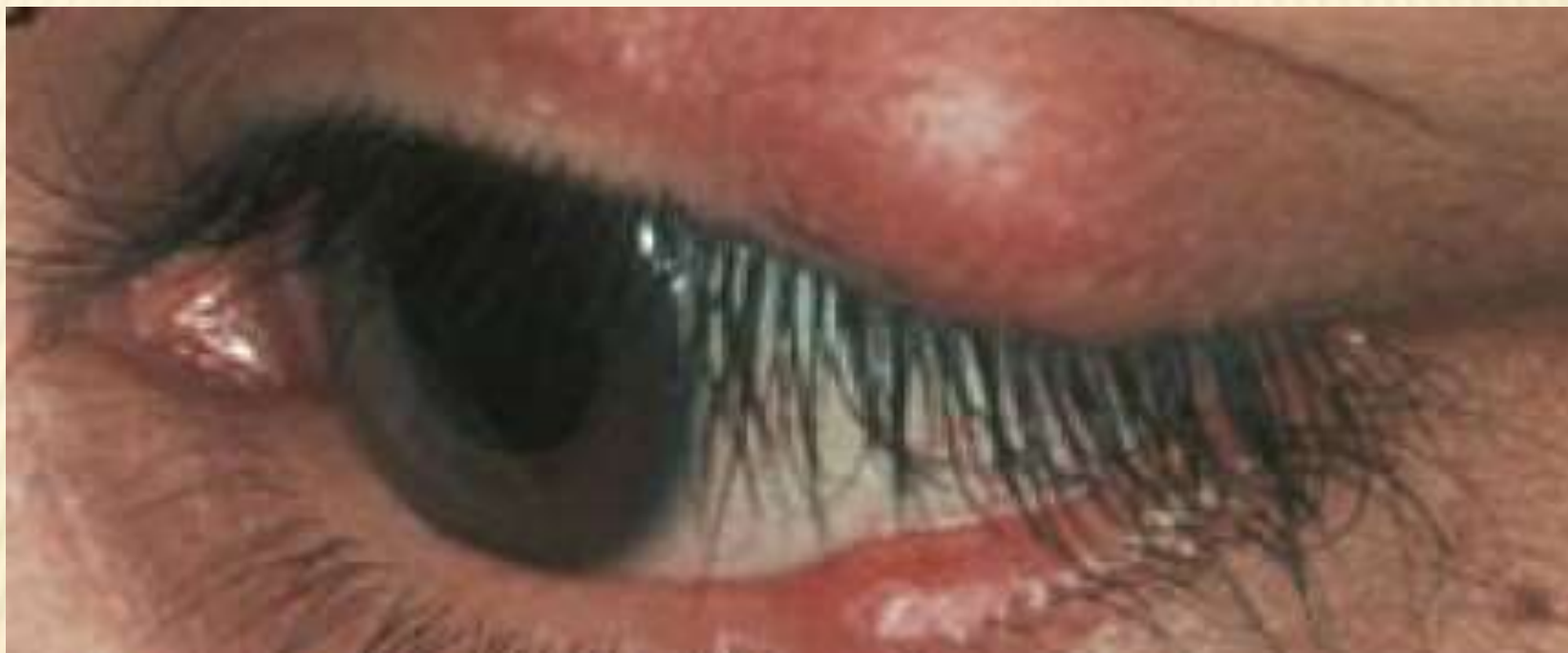CHẮP

- ✘ Là u hạt mạn tính của tuyến mebomius
- ✘ Triệu chứng:
 - + Nốt đỏ ở mi mắt, như hạt đậu, rắn
 - + Không sưng, đau, đỏ da, xa mi mắt
 - + Khó chịu kết mạc của mi mắt
 - + Không sưng huyết kết mạc mắt
 - + Bán cấp: chắp xẹp xuống chỉ còn khối tròn không đau

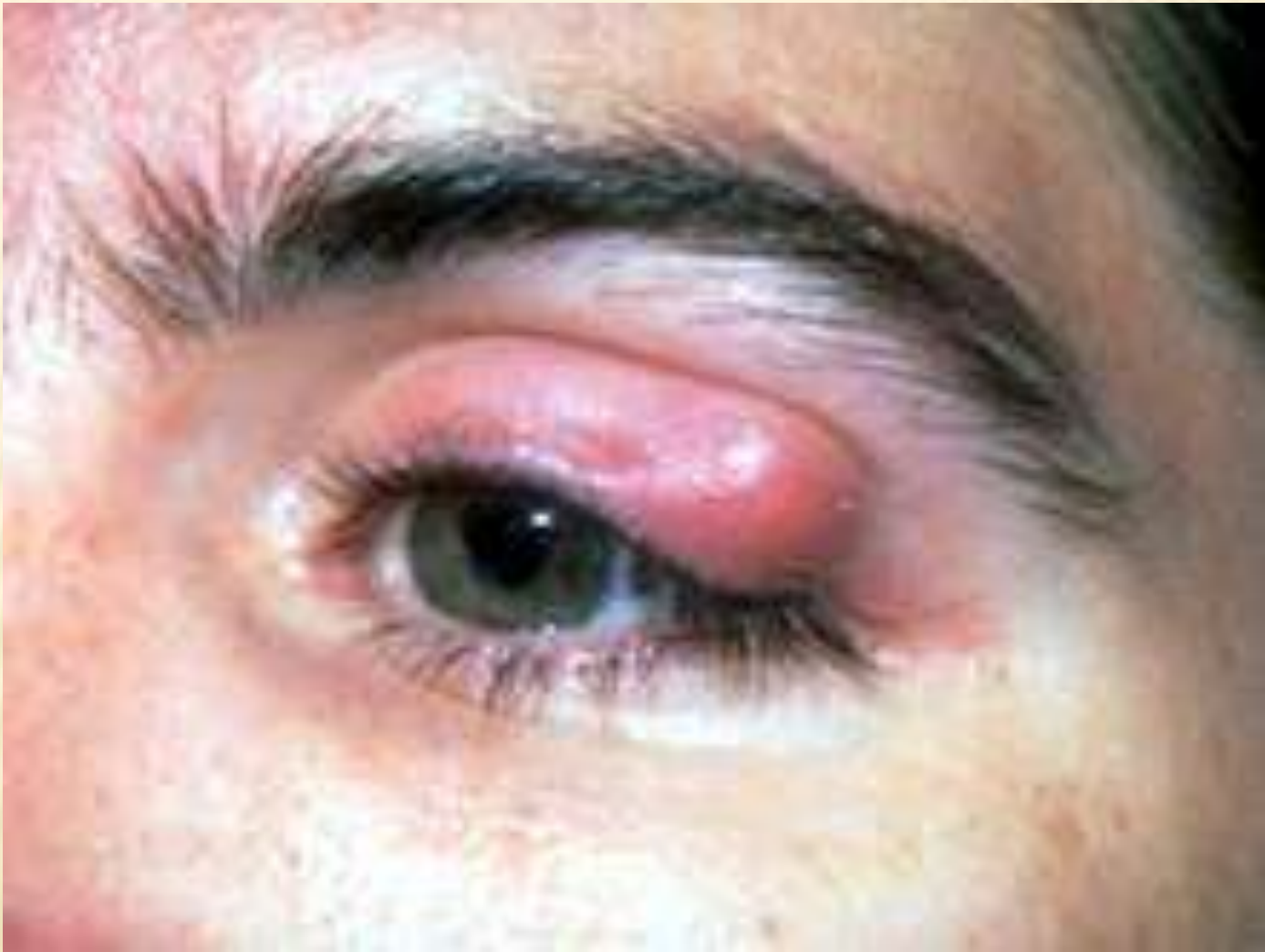CHẤP



CHẤP



CHẤP



CHẤP

✘ Điều trị:

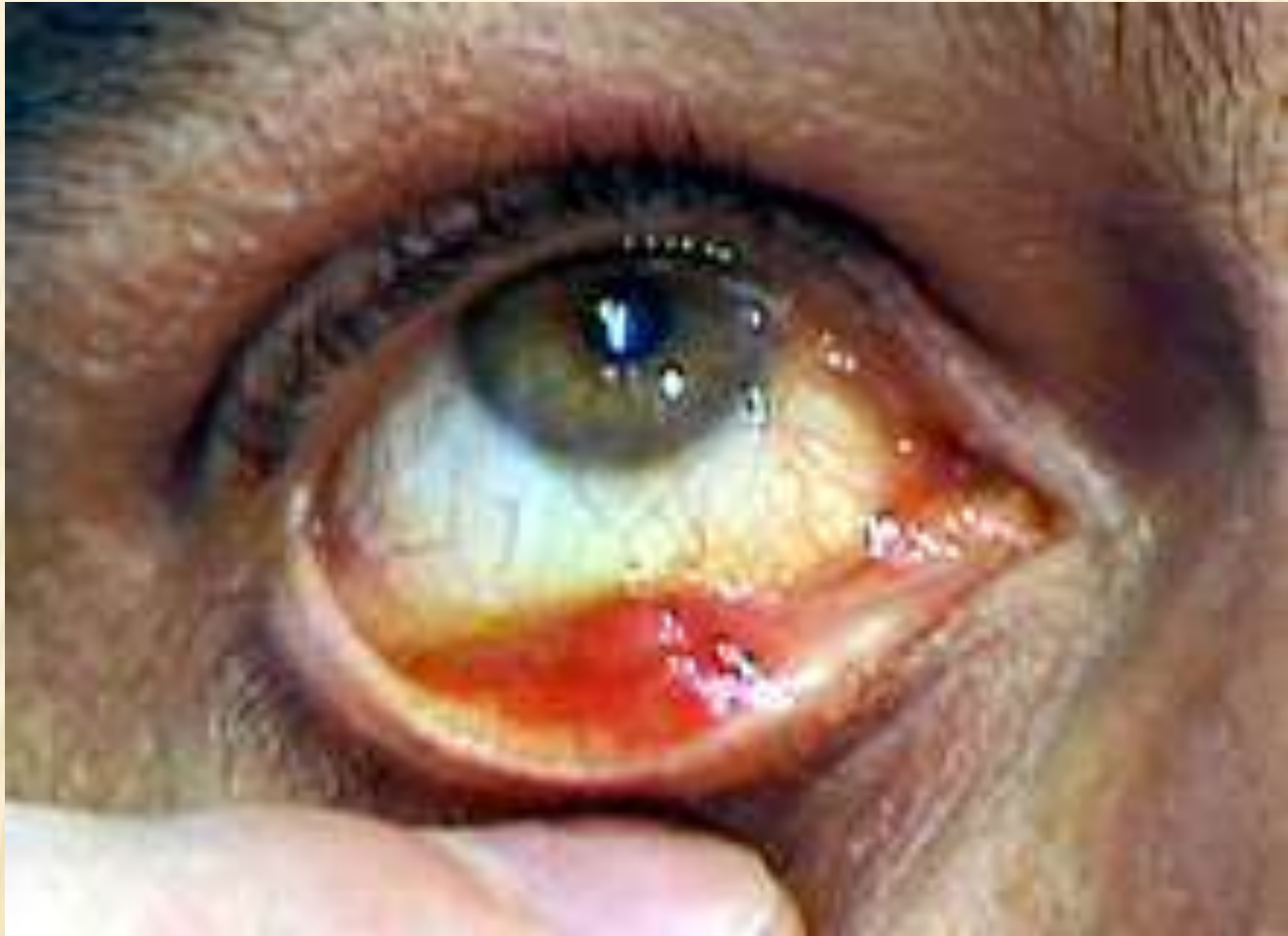- + Giảm đau: paracetamol
- + Sử dụng corticoid nếu diễn tiến mạn
- + Nếu mạn tính, hóa mủ: phẫu thuật nạo vỏ xơ

LỆO

- ✘ Nhiễm khuẩn cấp có mũ của
 - + Tuyến zeis hay moll (lẹo phía ngoài)
 - + Tuyến meibomius (lẹo trong mi mắt)
- ✘ Thường do tụ cầu khuẩn gây nên.
- ✘ Triệu chứng
 - + Sung, đau đỏ vùng bờ mi
 - + Diễn tính cấp, tiến triển nhanh
 - + Nang có áp-xe trong nang, có thể vỡ
 - + Ấn đau bờ mi

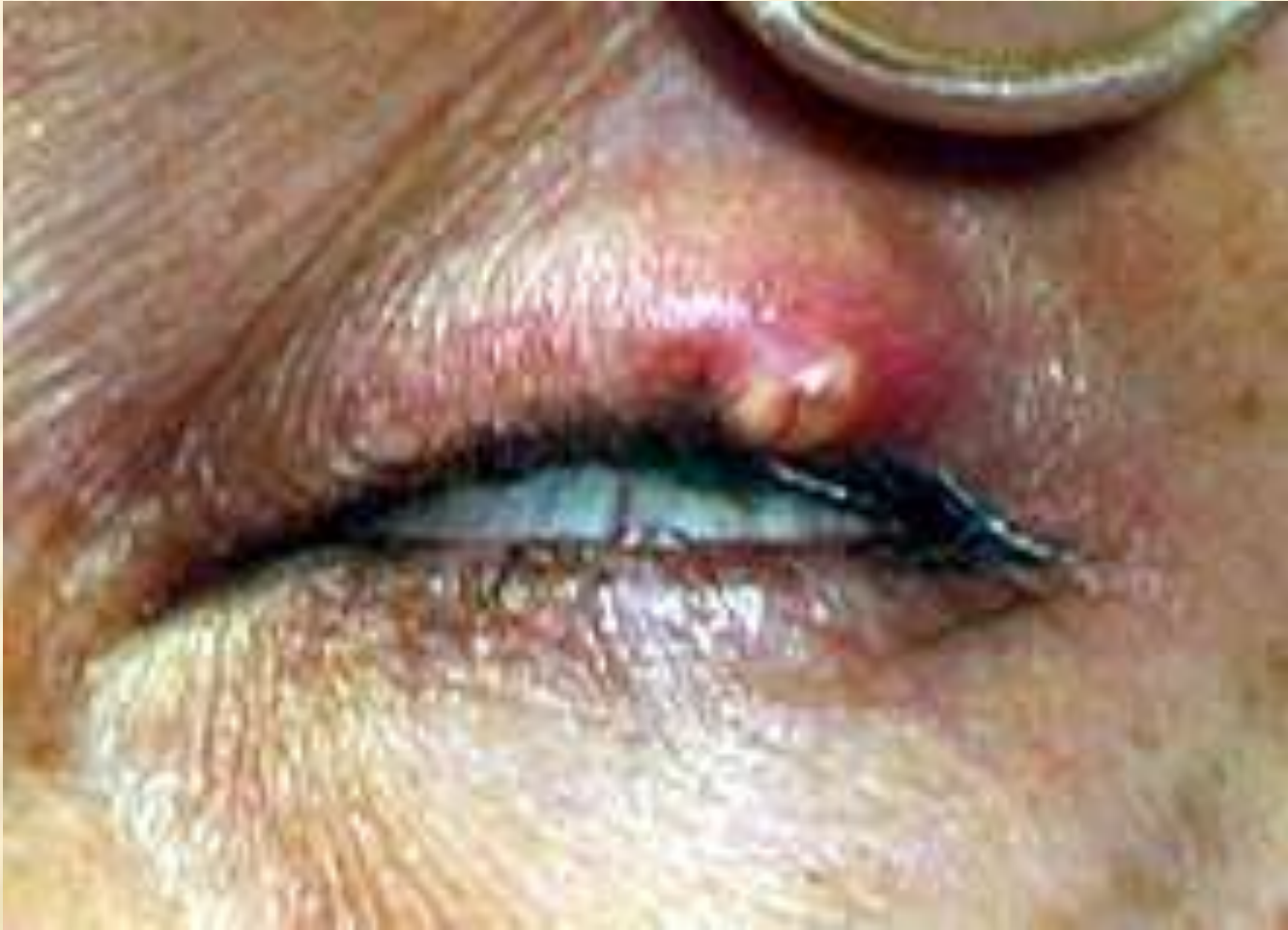LEO

✘ Lẹo trong mi mắt

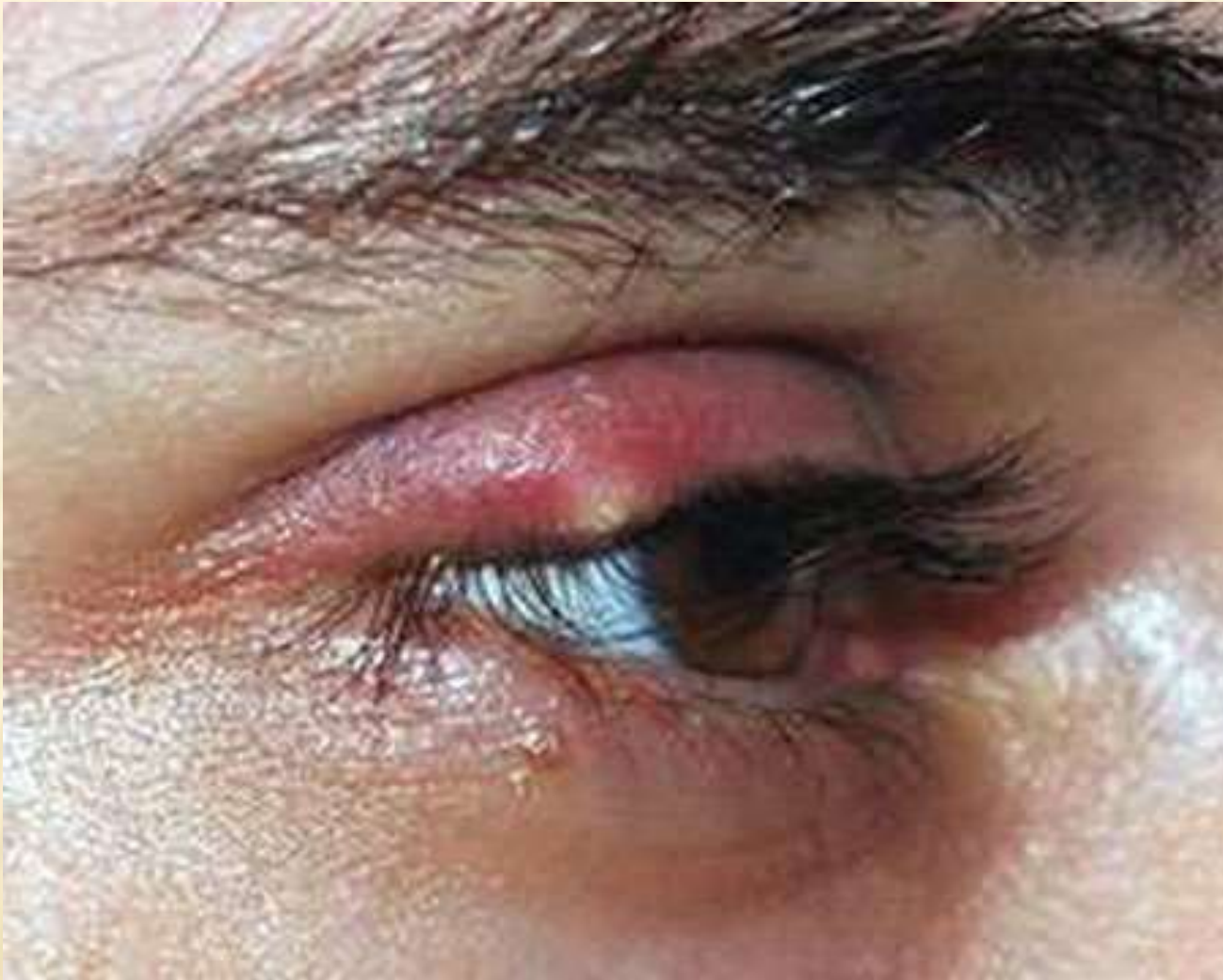

LEO

✘ Lẹo ngoài mi mắt



LEO



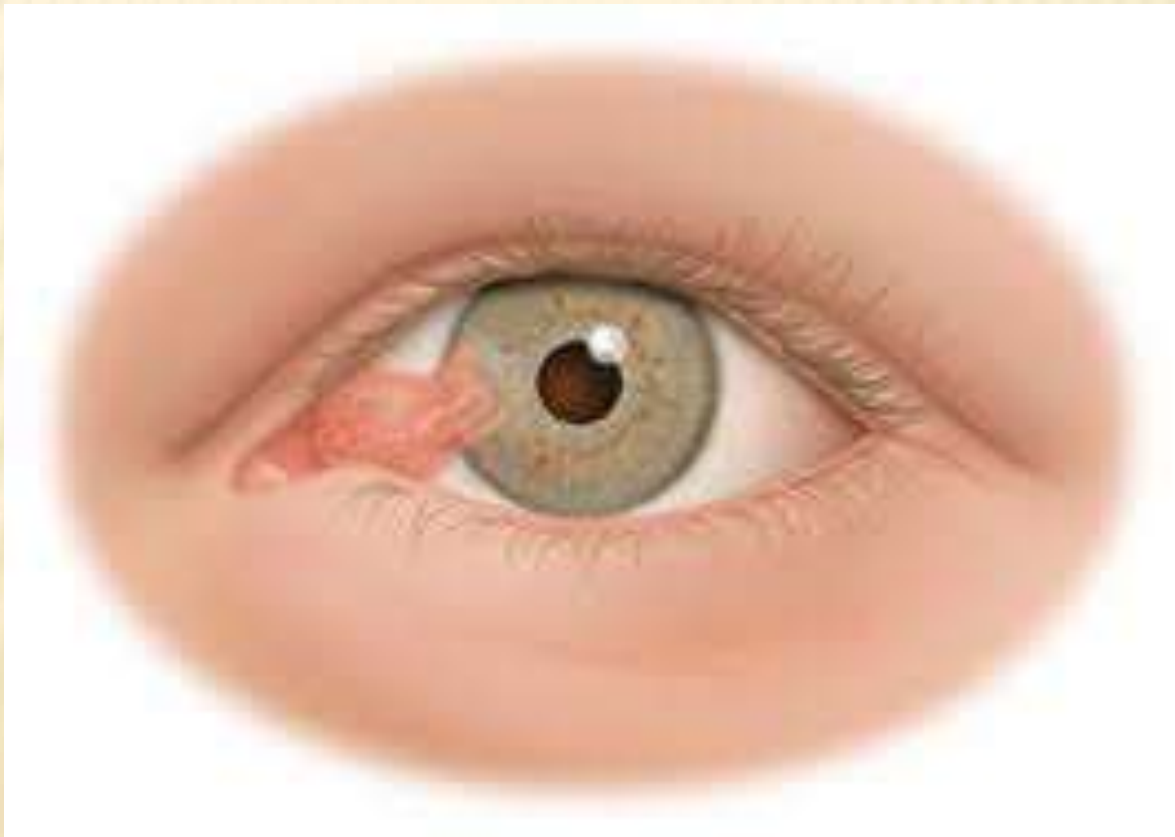LEO

✘ Điều trị :

- + Kháng sinh toàn thân, thuốc nhỏ mắt
- + Chườm nóng, rạch mủ
- + Nếu tạo mủ: rạch tháo mủ, nạo tổ chức viêm

MỘNG MẮT

- ✘ U mô liên kết lạnh tính dưới kết mạc mắt
- ✘ Xuất hiện ở khe mi
- ✘ Hình tam giác hướng về giác mạc



MỘNG MẮT

✘ Nguyên nhân

- + Kích thích nắng, gió, cát bụi
- + Kích thích viêm mãn tính

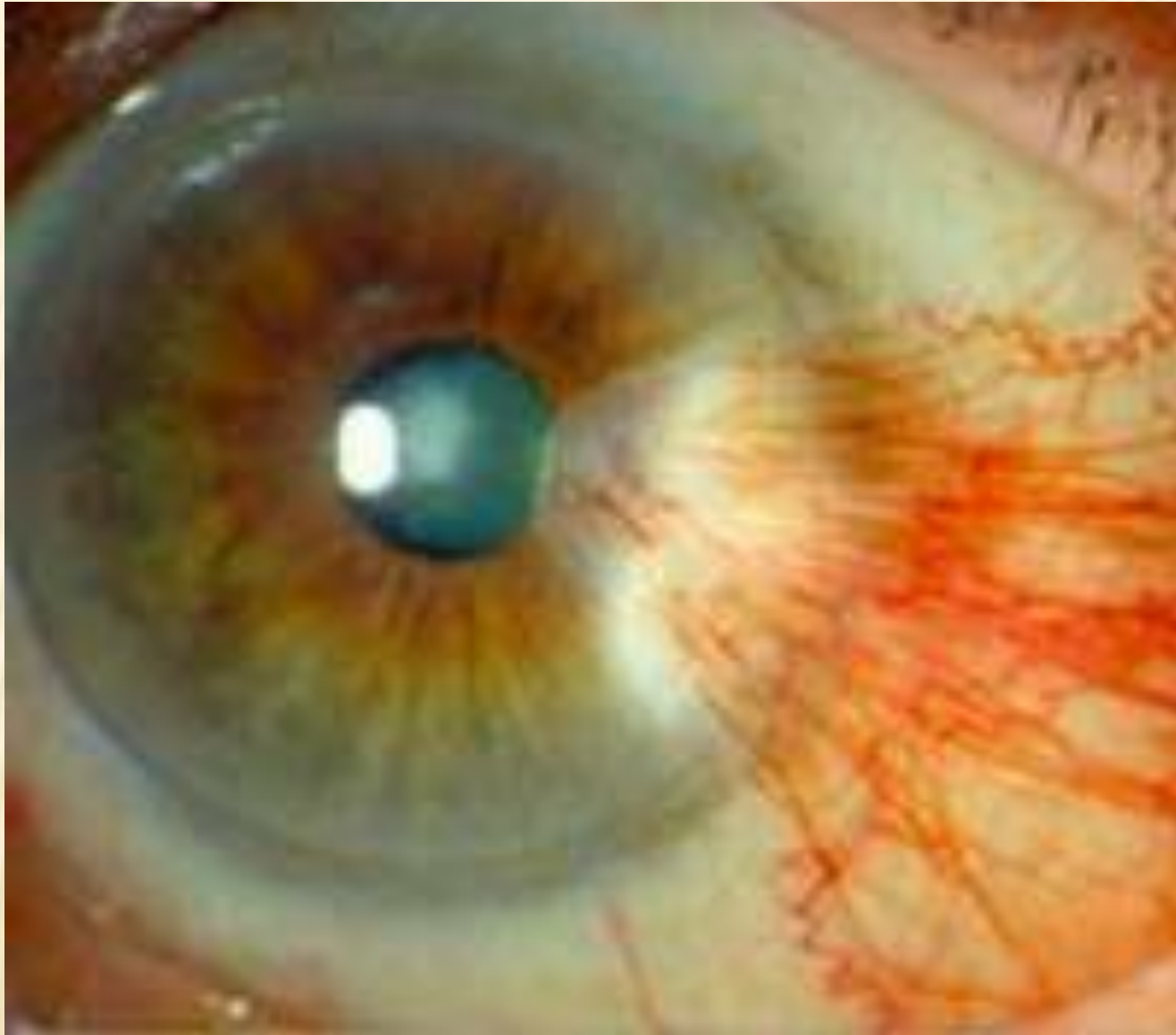
✘ Triệu chứng

- + Đỏ mắt, chảy nước mắt
- + Cảm giác dị vật
- + Kích thước to: ảnh hưởng thị lực

✘ Điều trị:

- + Phẫu thuật cắt mộng thịt

MỘNG MẮT



MỘNG MẮT

